17. ULUDAĞ NÖROLOJİ GÜNLERİ

03-06 Mart 2022 - Karinna Otel-Uludağ

- Vertigo Kursu
- Multipl Skleroz
- Epilepsi
- Hareket Bozuklukları
- Beyin Damar Hastalıkları (Trombolitik Tedavi)
- Ağrı

KONUŞMA ÖZETLERİ VE BİLDİRİLER

Bilimsel İletişim

Doç.Dr. Aylin Bican Demir
Uludağ Üniversitesi Tıp Fakültesi
Nöroloji Anabilim Dalı - Bursa
Tel: 0.224 295 17 23
aylinbd@uludag.edu.tr

Organizasyon Sekreteryası

burkon TURİZM & KONGRE

444 9 443
onur.oral@burkon.com

www.uludagnoroloji.org

Değerli Meslektaşlarımız,

Bursa Uludağ Üniversitesi Tıp Fakültesi Nöroloji Anabilim Dalı tarafından düzenlenen 17. Uludağ Nöroloji Günleri' nin 03-06 Mart 2022 tarihinde Karinna Otel - Uludağ'da yapılacağını bildirmekten onur ve mutluluk duyuyorum.

Geleneksel hale gelen ve her yıl önemli sayıda katılımcı ile gerçekleştirdiğimiz Uludağ Nöroloji Günleri' nde, bu yıl da yine nörolojinin çeşitli dallarındaki gelişmeleri birlikte değerlendirmek için ülkemizin farklı tıp fakültelerinden çok değerli bilim insanlarını davet ettik

Bilimsel yönden bizlere destek veren oturum başkanları ve konuşmacılarımıza ve siz değerli katılımcı meslektaşlarımıza katılımlarınız için teşekkürlerimizi sunuyoruz.

Düzenleme kurulu adına

Prof. Dr. Mustafa Bakar

Bursa Uludağ Üniversitesi Tıp Fakültesi Nöroloji AD.

İçindekiler

KURULLAR 4
BİLİMSEL PROGRAM 5
KONUŞMA ÖZETLERİ VE BİLDİRİLER 10
SÖZEL BİLDİRİLER 37
POSTER BİLDİRİLER 87

KURULLAR

DÜZENLEME KURULU

Prof. Dr. İbrahim BORA

Prof. Dr. Mehmet ZARİFOĞLU

Prof. Dr. Ömer Faruk TURAN

Prof. Dr. Mustafa BAKAR

Prof. Dr. Necdet KARLI

Prof. Dr. Sevda ERER ÖZBEK

Doç. Dr. Aylin Bican DEMİR

Doç. Dr. Emine Rabia KOÇ

Doç. Dr. Emel Oğuz AKARSU

Uzm. Dr. Yasemin DİNÇ

BİLİMSEL PROGRAM

03 Mart 2022, Perşembe	
09:00 - 14:00	**Kayıt işlemleri**
	A Salonu
	VERTİGO KURSU **Oturum Başkanı:** Prof. Dr. Şebnem Bıçakçı
14:00 - 14:45	**Vertigo Etyopatogenezi** Prof. Dr. Şebnem Bıçakçı
14:45 - 15:30	**Acil Serviste Baş Dönmesi ve Dengesizlik** Prof. Dr. Gülden Akdal
15:30 - 16:00	**Kahve Arası**
16:00 - 16:45	**Nöroloji Polikliniğinde Baş Dönmesi ve Dengesizlik 1** Prof. Dr. Figen Gökçay
16:45 - 17:30	**Nöroloji Polikliniğinde Baş Dönmesi ve Dengesizlik 2** Prof. Dr. Neşe Çelebisoy
18:30 - 19:00	**Açılış Töreni**
04 Mart 2022, Cuma	
	A Salonu
	EPİLEPSİ OTURUMU **Oturum Başkanları:** Prof. Dr. İbrahim Bora, Doç. Dr. Aylin Bican Demir
09:00 - 09:30	**Epilepside Semiyoloji** Prof. Dr. Nerses Bebek
09:30 - 10:00	**Fokal Epilepside Tedavi** Prof. Dr. Naz Yeni
10:00 - 10:30	**Jeneralize Epilepside Tedavi** Prof. Dr. Betül Baykan
10:30 - 11:00	**Epilepsi Cerrahi Sonuçları** Prof. Dr. İrsel Tezer
11:00 - 11:30	**Kahve Arası**

	AĞRI OTURUMU **Oturum Başkanları:** Prof. Dr. Mehmet Zarifoğlu, Prof. Dr. Aynur Özge
11:30 - 12:00	**Bel ve Boyun Ağrılarına Yaklaşım** Prof. Dr. Feray Karaali Savrun
12:00 - 12:30	**Migren Baş Ağrısında Tedavi Yaklaşımları** Prof. Dr. Aynur Özge
12:30 - 13:00	**Baş Ağrısı ve Ağrıdaki Bilişsel Davranışçı Yaklaşım** Prof. Dr. Levent Ertuğrul İnan
13:00 - 14:30	**Öğle Yemeği**
14:30 - 15:30	genveon **UYDU SEMPOZYUM - 1 / GENVEON** **Oturum Başkanı:** Prof. Dr. Hüsnü Efendi **Findel Gerçek Yaşam Veri Çalışma Sonuçları** Prof. Dr. Murat TERZİ (Fingolimod Tarihi) Prof. Dr. Aysun ÜNAL (Findel Gerçek yaşam veri çalışması)
15:30 - 16:30	Takeda **UYDU SEMPOZYUM - 2 / TAKEDA** **Oturum Başkanı:** Prof. Dr. Necdet Karlı **Nöromüsküler Hastalıklarda İmmünoglobulinler** Prof. Dr. Feray Savrun
16:30 - 17:00	**Kahve Arası**
	İNME OTURUMU **Oturum Başkanları:** Prof. Dr. Mustafa Bakar, Prof.Dr. Birsen İnce
17:00 - 17:30	**Akut İskemik İnme Tedavisinde İntravenöz Trombolitik Tedavi** Prof. Dr. Mehmet Akif Topçuoğlu
17:30 - 18:00	**Akut İskemik İnme Tedavisinde Mekanik Trombektomi** Prof. Dr. Atilla Özcan Özdemir
18:00 - 18:30	**İskemik İnme Sekonder Profilaksisi; Antiagregan Tedavi** Prof. Dr. Birsen İnce
18:30 - 19:00	**İskemik İnme Sekonder Profilaksisi; Antikoagulan Tedavi** Prof. Dr. Kürşad Kutluk
19:00 - 21:00	**Akşam Yemeği**

05 Mart 2022, Cumartesi	
	A Salonu
	MULTIPL SKLEROZ (MS) TEDAVİ OTURUMU - 1 **Oturum Başkanları:** Doç. Dr. Meral Seferoğlu, Prof. Dr. Ömer Faruk Turan
09:00 - 09:30	**MS' te 1. Basamak Enjektabl Tedaviler** Prof. Dr. Ufuk Aluçlu
09:30 - 10:00	**MS' te 1. Basamak Oral Tedaviler** Prof. Dr. Cavit Boz
10:00 - 10:30	**MS' te 2. Basamak Oral Tedaviler** Prof. Dr. Serhan Sevim
10:30 - 11:00	**MS' te Monoklonal Antikor Tedavileri** Prof. Dr. Taşkın Duman
11:00 - 11:30	**Kahve Arası**
	MULTIPL SKLEROZ (MS) TEDAVİ OTURUMU - 2 **Oturum Başkanları:** Prof. Dr. Sebahattin Saip, Doç. Dr. Rabia Koç
11:30 - 12:00	**MS' te Yakın Gelecekteki Tedaviler** Prof. Dr. Hüsnü Efendi
12:00 - 12:30	**MS' te Tedavi İzlemi ve Tedavi Değişikliği Nasıl Olmalıdır?** Prof. Dr. Şeref Demirkaya
12:30 - 13:00	**NMO / NMO Spektrum Hastalıkları Tedavisi** Prof. Dr. Egemen İdiman
13:00 - 13:30	**MOGAD ve MOGAD Tedavisi** Prof. Dr. Murat Terzi
13:30 - 14:30	**Öğle Yemeği**
14:30 - 15:30	SANOFI GENZYME **UYDU SEMPOZYUM - 3 / SANOFI GENZYME** **Oturum Başkanı:** Prof. Dr. Ömer Faruk Turan **Lemtrada Klinik Çalışma Programları** Prof. Dr. Ömer Faruk Turan **Lemtrada Tedavisine Genel Bakış ve Klinik Deniyimler** Doç. Dr. Uğur Uygunoğlu **Lemtrada Tedavisinde Klinik Deneyimler** Doç. Dr. Semra Mungan

15:30 - 16:30	ABDiIBRAHIM **UYDU SEMPOZYUM - 4 / ABDİ İBRAHİM** **Dimetil Fumarat (DMF) Gerçek Yaşam Verileri ve Nörofilament Hafif Zincir** **Oturum Başkanı:** Prof. Dr. Ömer Faruk Turan **Dimetil Fumarat (DMF) Gerçek Yaşam Verileri** Prof. Dr. Sibel Canbaz Kabay **MS'te Nörofilament Hafif Zincirin Önemi ve DMF Verileri** Doç. Dr. Şeyda Figül Gökçe
16:30 - 17:00	**Kahve Arası**
	HAREKET BOZUKLUKLARI OTURUMU / HAREKET BOZUKLUKLARI TANISAL YAKLAŞIM **Oturum Başkanları:** Prof. Dr. Sibel Ertan, Prof. Dr. Sevda Erer Özbek
17:00 - 17:30	**Poliklinikte Tremorlu Hastaya Yaklaşım** Doç. Dr. Bilge Koçer
17:30 - 18:00	**Poliklinikte Distonili Hastaya Yaklaşım** Prof. Dr. Hakan Kaleağası
18:00 - 18:30	**Poliklinikte Koresi Olan Hastaya Yaklaşım** Prof. Dr. Beril Dönmez Çolakoğlu
18:30 - 19:00	**Poliklinikte Fonksiyonel Hareket Bozukluğu Olan Hastaya Yaklaşım** Doç. Dr. Gül Yalçın Çakmaklı
19:00 - 21:30	**Akşam Yemeği**

06 Mart 2022, Pazar		
	A Salonu	**B Salonu**
*Program detayları için tıklayınız..		
09:00 - 10:00	**Sözel Bildiri Oturumu - 1** **Oturum Başkanları:** Doç. Dr. Aylin Bican Demir, Doç. Dr. Emine Rabia Koç	**Sözel Bildiri Oturumu - 2** **Oturum Başkanları:** Doç. Dr. Emel Oğuz Akarsu, Uzm. Dr. Yasemin Dinç
10:00 - 10:15	**Kahve Arası**	
10:15 - 10:30	**Akılcı İlaç Kullanımı Oturumu** Uzm. Dr. Yasemin Dinç	
10:30 - 11:30	**Sözel Bildiri Oturumu - 3** **Oturum Başkanları:** Doç. Dr. Aylin Bican Demir, Doç. Dr. Emine Rabia Koç	**Sözel Bildiri Oturumu - 4** **Oturum Başkanları:** Doç. Dr. Emel Oğuz Akarsu, Uzm. Dr. Yasemin Dinç

KONUŞMA ÖZETLERİ VE BİLDİRİLER

MULTİPL SKLEROZDA GELECEK TEDAVİLER

PROF. DR. HÜSNÜ EFENDİ
KOCAELİ ÜNİVERSİTESİ TIP FAKÜLTESİ NÖROLOJİ ANABİLİM DALI

1990'lı yıllarda ilk kez interferon beta 1b'nin multipl skleroz tedavisinde etkin olduğunun plasebo kontrollü bir çalışma ile gösterilmesinden sonra öncelikle enjektabl tedaviler (interferon beta 1b, interferon beta 1a subkutan ve intamuskuler, glatiramer asetat gibi MS tedavisinde yerini almıştır. Ardından fingolimod, teriflunomid, dimetilfumarat gibi oral tedaviler kullanım onayı almıştır. Natalizumab ile başlayan monoklonal ilaçlar ardından geliştirilen ve özellikle B hücreler üzerinden etkili olduğu gösterilen Okrelizumab ve Alemtuaumab gibi hedefe yönelik tedaviler onay almıştır.

Sfingozin-1-fosfat modülatörleri; Siponimod/Ozanimod/Ponesimod

Sponimod özellikle sfingozin fosfat reseptör modülasyonu yaparak etkili olduğu gösterilen, fingolimoda benzer etki mekanizması olmasına karşın seçici etki mekanizması nedeniyle daha az kardiak yan etki olasılığı olan, ilk doz gözlemi gerektirmeyen yeni bir moleküldür. Sponimod ile yapılan EXPAND çalışması sekonder progressif MS'da özürlülük artışı açısından plaseboya üstünlüğü gösterilmiş, geniş katılımlı faz III çalışmadır.

Ozonimod selektif olarak S1P! Ve S1P5 reseptor modülasyonu yaparak etki gösterdiği düşünülen sfingozin fosfat modülatörüdür. Ozonimod ile yapılan faz II ve faz III çalışmalar (Radiance çalışması) (Sunbeam çalışması) ve uzatma çalışması (Daybreak çalışması) ile multipl sklerozda etkinliği gösterilmiştir. Daybreak çalışmasında günde tek doz 1 mg ozonimodun birincil sonlanmada etkinlik ve tolerabilitesi, ikincil sonuçlarda da klinik olarak ataklara ve MRG parametreleri üzerine tkinliği araştırılmıştır.

Ponesimod selektif olarak S1P1 reseptor modülasyonu yaparak etkili olduğu düşünülen sfingozin fosfat reseptör modülatörüdür. OPTIMUM çalışması faz III, aktif kontrol molekülü içeren ponesimod ve teriflunomidin güvenlilik, tolerabilite ve etkinliğini değerlendiren bir çalışmadır. Bu çalışmanın uzatma fazı ve faz II çalışmasının uzatma çalışmasının yakın zamanda bitmesi beklenmektedir.

MS tedavisinde Bruton kinaz inhibitörleri

Bruton tirozin kinaz (BTK) immun hücrelerin (B hücreler ve myeloid hücreler dahil olmask üzere) gelişiminde ve fonksiyonunda önemli fonksiyonlara sahiptir. MS tedavisinde faz çalışmaları devam eden başlıca BTK inhibitörleri evobrutinib (NCT04338022), tolebrutinib (NCT04410978, NCT04410991,NCT04411641, NCT04458051) ve fenebrutinib'dir. (NCT04586023, NCT04586010, NCT04544449).

Evobrutinib, özellikle B hücreleri, makrofajlar, mikroglia ve astositler olmak üzere MS patogenezinde rol oynayan immun hücreleri hedef alan yüksek oranda seçici BTK inhibitörüdür. Evobrutinib faz II çalışmasında plasebo ve farklı dozlarda (25,75) Evobrutunib ve açık etiketli dimetil fumaratın kullanıldığı bir çalışmada klinik ve radyoloji parametrelere etkisi araştırılmıştır. Evobrutinib 45 mg günde 2 dozun oral olarak kullanıldığı faz III çalışmalar ile (evolutionRMS 1 ve 2) etkinlik ve güvenlik değerlendirilecektir.

Tolebrutinib ile devam eden faz III çalışmalarda GEMINI I ve GEMINI 2 çalışmalarında RRMS, HERCULES çalışmasında SPMS hastalarında, PERSEUS çalışmasında ise PPMS hastalarında etkinlik ve yan etkiler araştırılmaktadır. Ülkemizden de bazı merkezlerin katıldığı bu araştırma sonuçları farklı MS popülasyonlarında BTK inhibitörü olan Tolebrutunib'in etkinliği ve tedavide konumlanacağı yer konusunda önemli bilgiler vermesi beklenmektedir.

Relapsing remitting multipl sklerozda (RRMS) Fenebrutinib faz III çalışması teriflunomid ile fenebrutinibin karşılaştırıldığı çift kör, bir çalışma dizaynı ile devam etmektedir (FENhance çalışması).

MS tedavisinde yeni monoklonal ilaçlar

Ofatumumab tamamen humanize CD 20 hücreler üzerinden etki gösteren monoklonal bir tedavi seçeneğidir. Asclepios I ve II faz 3 klinik çalışmalar ile Teriflunomid ile 4 haftada bir subkutan 20 mg Ofatumumab'ın klinik ve MRG parametrelerine etkinliği ve güvenlik verileri değerlendirilmiştir. Bu çalışma sonuçları Ofatumumab'ın klinik ve radyolojik parametrelere etkisinin teriflunomide göre anlamlı olarak farklı olduğu gösterilmiştir.

Ublituximab CD 20 B hücreleri üzerinden etkili monoklonal bir yeni tedavi seçeneğidir. ULTIMATE 1 ve ULTIMATE 2 faz III, aktif kontrollü çalışmada teriflunomid ve Ublituximabın etkinliği karşılaştırılmıştır.

Multipl sklerozda kök hücre nakli

MS'da multipotent non-hemapoetik kök hücre nakli uzun süredir değişik çalışma protokolleri ile yapılmaktadır. Faz II bir çalışma olan MESEMS çalışması çift kör, croos-over çalışma dizaynı ile etkinlik ve yan etkiler değerlendirilmiştir.

Sonuç

MS'da tedavi seçenekleri giderek artmaktadır.Yeni tedavi seçenekleri ile daha iyi klinik yarar beklentisi artmıştır. Klinik radyolojik etkinlik yanında kısa ve uzun dönem güvenlilik verileri de giderek artmaktadır.Yeni ve farklı etki mekanizmaları ile hastalık progresyonu/özürlülük artışı ve remyelinizasyon üzerine etki beklenmektedir.

EPİLEPSİDE SEMİYOLOJİ

PROF. DR. NERSES BEBEK
İSTANBUL ÜNİ. İSTANBUL TIP FAKÜLTESİ, NÖROLOJİ AD

Epilepsi nöbetlerinde semiyolojik, nöbetlerin klinik özelliklerinin incelenmesi nöbet tipinin belirlenmesi, dolayısıyla epilepsi sendromunun anlaşılması açısından önem taşımaktadır. Bu nöbet bilgisi, fokal veya jeneralize nöbet ayrımının yapılmasına, fokal nöbetlerde, nöbetin kaynaklandığı beyin bölgesinin saptanmasına ışık tutmaktadır. Video-EEG incelemesi ve diğer teknolojik olanakların gelişmesi ile birlikte, uzun yıllar içerisinde epilepsi nöbet semiyolojisi ile ilgili oldukça değerli bilgiler edinilmiştir. Epilepsi nöbet sınıflama çalışmaları nöbet özelliklerine dayanmakta ve her geçen gün artan bilgiyle birlikte güncellenmekte, yeni nöbet tipleri ve buna dayanarak yeni epilepsi sendromları eklenmektedir. Nöbet odağının saptanması, deşarjın yayılımı, devreye giren beyin ağlarının aydınlatılması, araştırmaların önemli bir kısmını oluşturmaktadır. Örneğin jeneralize tonik klonik nöbetlere öyküde miyoklonilerin veya epigastrik sansasyonun eşlik ettiğini bilmek sendrom tanısı açısından önem taşımaktadır. Ayrıca eşlik eden komorbiditeler prognoz açısından değerli bilgiler vermektedir. Miyoklonilerin negatif özellik göstermesi, hareketle ortaya çıkması jüvenil miyoklonik epilepsi dışındaki sendromlara ışık tutmaktadır. Bir hastanın göz kırpmalarının varlığının bilinmesi, epilepsi sendromunu klasik bir idyopatik/genetik jeneralize epilepsi tanısının ötesine taşımakta, fotosensitivite veya tedaviye direnç gibi özellikler konusunda önemli ipuçları sunmaktadır. Epilepsi cerrahisinde özellikle epileptojenik odağın belirlenmesinde nöbetin özellikleri lateralizasyon ve lokalizasyonun saptanmasında en önemli bulgu olarak ele alınmaktadır. Elektrofizyolojik, görüntüleme ve diğer ileri inceleme bulgularının bu nöbet özellikleri ile örtüşmesi cerrahi kararı netleştirmekte ve cerrahi başarıyı arttırmaktadır.

NMO SPEKTRUM HASTALIKLARI (NMOSH) NDA TEDAVİ

PROF. DR. EGEMEN İDİMAN
DEÜTF NÖROLOJİ AD EMEKLİ ÖĞRETİM ÜYESİ

NMOSH patogenezinin belirlenmesinde en önemli adım 2004 de Wanda Lenon ve ark.ları tarafından serumda AQP4 'e karşı oluşan antikorların saptanmasıdır. Bu durum nöroimmunolojide yeni bir sayfanın açılmasını sağladı. Bu önemli biyobelirteç uniform hasta kohortlarının hazırlanmasında ve NMOSH'nın klinik tanım kriterlerinin belirlenmesinde zor bir yolun taşlarını döşedi. 2015 yılında klinik ve serolojik temelde belirlenen yeni kriterler ;optik nevrit, transvers miyelit, areapostrema sendromu gibi 3 özgün klinik tablo yanında akut beyin sapı sendromu ,diensefalik sendrom, semptomatik serebral sendromla ortaya çıkan NMOSDH' nın kesin bir biçimde multipl sklerozdan ayrışmasını sağladı.
NMOSD bir otoimmun astropatidir ve multipl sklerozdan farklı olarak demiyelinasyon sekonder olarak ortaya çıkmaktadır. NMOSH' ında B hücre disregulasyonu sonucu aberan B hücre yanıtları söz konusudur. IL6;Th17 hücre differansıyasyonunda, KBB permeabilitesinin artışında rol alarak periferde bilinmeyen bir nedenle oluşan AQP4-Ab 'larının santral sinir sistemine geçerek astrosit bacaklarındaki AQP4 yapışmasına ,sonuçta kompleman kaskadının aktive olarak membran atak kompleks (MAC)oluşumuna neden olur. KBB bozulması ile nötrofil ve eozinofillerde SSS ne göç eder ve antikor bağımlı hücre aracılı sitotoksisite(ADCC)ve kompleman bağımlı sitotoksisite(CDC) ile astrosit zedelenmesine, akson kaybına, nöron harabiyetine ve sekonder oligodendrosit zedelenmesine yolaçarlar.
NMOSH'ında atak nöroimmunolojijik bir strok niteliğinde ve bir vurgundur .Ortaya çıkan semptomatolojinin geri dönüşümü güçtür. Atakta ivedi kortikosteroid, plazmaferez , Immun adsorbsiyon ve IVIg kullanılmalıdır. Koşullar uygunsa ve ağır ataklarda PE ilk planda tercih edilmelidir.
Çoğu Faz 1 aşamasında olan yeni atak tedavileri yakın gelecekte kullanıma girmeye hazırlanmaktadır. Matur lenfositlerdeki CD20 spesifik epitopunu hedef alan Ublituximab, CD19/CD20 hedef alan CAR-T tedavileri, spesifik Neonatal FcR 'nü hedef alarak IgG düzeyini downregule eden MoAb olan Batoclimab , kan-beyin bariyerinde VEGF'ye yönelik MoAb olan Bevacizumab, Aquaporumab, C1r ve C1s aktivasyonunu engelleyen C1 blokerleri olan C1-esterase inhibitor(C1INH) , eozinofil stabilizan antihistaminiklerden Cetrizine, 2.generasyon nötrofil elastaz inhibitörü olan sivelestat bunlar içinde ilk sıraları almaktadır.

AZA, MFM, Mitoxantron, Cyclofosfamid,Methotrexat gibi immunosupressifler önemini korumakla birlikte, hastalık patogenezini hedefleyen Anti CD 20 (Rituximab,Ublixutumab), Anti C5 (Eculizumab, Ravalizumab), Anti IL6 R (Tocilizumab ve Satralizumab), Anti CD 19 (Inebilizumab) umut veren tedaviler olarak sahaya çıkmışlardır. Eculizumab, Satralizumab, Inebilizumab 2020 yılında ardarda FDA onayı alarak kullanıma girmişlerdir. Rituksimab uzun yıllardır artan bir deneyimle kullandığımız etkin bir Anti-CD20 monoklonal antikordur. Bortezomib, BTK inhibitörleri yanında birçok yeni molekül umud vadetmektedir.

POLİKLİNİKTE TREMORLU HASTAYA YAKLAŞIM

DOÇ. DR. BİLGE KOÇER
ANKARA SBÜ, NÖROLOJİ AD

Tremor, nöroloji poliklinik pratiğinde en sık görülen hareket bozukluğudur. Ritmik (düzenli olarak tekrarlayan) ve osilatuar (merkezi bir düzlem etrafında dönen) istemsiz bir hareket olarak tanımlanabilir. Tremor fenomenolojisi oldukça zengindir. Bu nedenle teşhisi ve ayırıcı tanısı zor olabilir. Tremorlar frekansına, vücutta etkilediği bölgelere (baş, ses, ekstremite, vb), tremoru ortaya çıkaran duruma (istirahat, postur, vb), eşlik eden tıbbi durumlara (ilaca bağlı, hipertiroidizm, vb) ve tremorun ortaya çıktığı beyin bölgesine (bazal ganglionlar, serebellum) göre sınıflandırılabilir.

Öykü alırken öncelikle hastanın gözlenmesi önemlidir. Bu sırada tremorun fenomenolojisi, etkilenen vücut bölgeleri ve tremor frekansı hakkında fikir sahibi olunabilir. Öyküde ayrıca tremoru ortaya çıkaran ekstremite pozisyonları, tremorun başladığı yaş, yıllar içindeki tremor seyri ve değişimi, başka istemsiz hareketlerin veya nörolojik semptomların tremora eşlik edip etmediği, tremoru artıran ilaçlar, gıdalar (kafein gibi), tremor ile ilişkili olabilecek diğer tıbbi durumlar (tiroid fonksiyon bozuklukları) ve ailede tremor olan bireyler sorgulanmalıdır.

Kol ekstensiyonda iken postural tremor saptanırsa titremenin düzenli ve ritmik olup olmadığına, hangi eklemlerin tutulduğuna (dirsek, bilek, metakarpofalangeal eklemler) ve tremorun yönüne (bilek için fleksiyon-ekstansiyon, pronasyon-supinasyon hareketi gibi) dikkat edilmelidir. Ayrıca ekstansiyon postürü sırasında tremorun latans sonrası ortaya çıkışı yani başlangıçta yokken sonradan ortaya çıkması 're-emergent' tremor olarak adlandırılır. Tremora eşlik eden anormal postür bulunması distonik tremor varlığı açısından uyarıcı olabilir. Psikojen tremorlarda distraktibilite özelliği nedeniyle istemli hareket sırasında tremor frekansı azalabilir veya tremor ortadan kaybolur. Ayrıca karşı ekstremitede parmak vurma gibi istemli bir hareket yaptırılırken 'sürüklenme' yani tremor ritminin spesifik ritme uyması görülebilir.

Kinetik tremor istemli hareket sırasında ortaya çıkar, parmak burun testi, yazı yazma, spiral çizme, bardaktan bardağa su boşaltma gibi manevralarla değerlendirilebilir. Kinetik tremorda intensiyonel bileşenin olup olmadığı (hedefe yaklaştıkça artan tremor), distonik hareket ve postur ayrıca kaydedilmelidir.

İstirahat tremoru hasta otururken, ayaktayken, yürürken ve yatarken değerlendirilebilir. İstirahat tremorunun ortaya çıkarılması için bazen mental stres oluşturmak (geri seri çıkarma işlemi yaptırmak) gibi manevralar gerekebilir. Ortostatik tremor ise hasta ayağa kaldırıldıktan sonra ayaktayken sabit bir pozisyonda değerlendirilebilir.

Baş ve boyun tremoru hasta otururken, yürürken ve uzanırken, çene tremoru hastanın ağzı kapalı ve ağzı açıkken, çene, dil ve ses tremoru sürekli ses çıkarma ve konuşma sırasında değerlendirilmelidir.

MULTİPL SKLEROZ'DA BİRİNCİ BASAMAK ENJEKTABL TEDAVİLER

DR. MEHMET UFUK ALUÇLU
DİCLE ÜNİVERSİTESİ TIP FAKÜLTESİ NÖROLOJİ ANABİLİM DALI

Multipl Skleroz'da(MS) birinci basamak enjektabl tedavilerde kullanılan ilaçların (Beta interferon grubu ilaçlar ve Glatiramer asetat) gelişim süreçleri, etki mekanizmaları, uygulanım şekilleri detaylı bir şekilde literatür bilgileri ışığında verilmiştir. İlaçların etkileri yapılan klinik çalışmalarla gösterilmiştir. Kullanımda ortaya çıkan yan etkiler belirtilmiş ve bu problemlerin nasıl çözülmesi gerektiği belirtilmiştir.

Bu ilaçların MS hastalarında hamilelik ve emzirme dönemlerindeki etkileri belirtilmiştir. Ayrıca MS hastalarında COVİD-19 pandemisinde bu ilaçların kullanımı ve aşılama ile ilgili bilgiler verilmeye çalışılmıştır.

LEMTRADA TEDAVİSİ VE KLİNİK DENEYİMLER

SEMRA MUNGAN
SAĞLIK BİLİMLERİ ÜNİVERSİTESİ ANKARA ŞEHİR SUAM NÖROLOJİ KLİNİĞİ

Alemtuzumab, CD 52 eksprese eden T ve B hücreleri, natural killer hücreleri, monosit ve dendritik hücrelerinin deplesyonu ve repopulasyonuna yol açarak adaptif immünitede uzun süreli değişikliğe neden olan humanize monoklonal antikordur. CD52 expresse eden T ve B lenfositlerin seçici tüketimi ve tekrar çoğalmasını ve dağılmasını sağlar. Regulatör T hücreler artar ve antiinflamatuvar sitokin üretimi ile T hücre subgruplarının yeniden yapılandırılması Aktif seyirli Relapsing Remitting MS hastalarında endikedir. Ülkemizde de en az 2 ilaca (birisi fingolimod ya da natalizumab olmalı) cevapsız yüksek aktiviteye sahip relapsing remitting hastalarında kullanımına onay verilmektedir. Etkinlik ve üvenilirlik çalışmaları: Faz 2 CAMMS223, Faz 3 CARE-MS I ve Faz 3 CARE-MS II'dir. Bu çalışmalar interferon(INF) beta 1a ve glatiramer asetat ile karşılaştırmalı çalışmalardır. Randomize kontrollü çalışmalarında alemtuzumabın, RRMS'li hastalarda atak sıklığını azaltmada INF beta-1a' dan daha etkin olduğu gösterilmiştir.

Alemtuzumab, tedavinin başlangıcında beş gün (toplam 60 mg) boyunca günde 12 mg, ardından 12 ay sonra üç gün (toplam 36 mg) boyunca günde 12 mg iv uygulanır. Tedavinin ilk üç günü için 1g metilprednizolon ile premedikasyon yapılır. Hastaya antihistaminik de verilmelidir. İnfüzyon sırasında flakon güneş ışığından korunmalı ve flakon buzdolabında saklanmalıdır (+4° C).

Alemtuzumab tedavisi, tedavi sırasında ve tedaviden birkaç hafta sonra herpes virüs enfeksiyonları (günde 2 kez 200 mg oral asiklovir) için izleme (infüzyon reaksiyonları, ITP semptomları ve nefropati semptomları için) ve proflaksisi gerektirir. Hastalar ITP'nin semptomları hakkında eğitilmeli ve gelişmeleri durumunda hemen bildirmelidir. Aşemtuzumab başlamadan 2 ay önce fingolimod kesilmelidir. VZV Ig G negatif olan hastalara aşılama yapılmalıdır. HBV, HCV, HIV serolojisi bakılmalıdır. Tbc ve HPV taraması yapılmalıdır.

Kliniğimizde Alemtuzumab tedavisi uyguladığımız EDSS 1 ile 3,5 arasında değişen ikisi ataklarla giden progresif tipte ve üçü relapsing remitting tipte olan toplam 5 hastalık deneyimimizi paylaşmak istedik.

1. Ruck T, Bittner S, Wiendl H, Meuth SG. Alemtuzumab in Multiple Sclerosis: Mechanism of Action and Beyond. Int J Mol Sci. 2015;16:16414.
2. Zhang J, Shi S, Zhang T, et al. Alemtuzumab versus interferon beta 1a for relapsing- remitting multiple sclerosis. Cochrane Database Syst Rev 2017;11:CD010968.
3. Tekgöl Uzuner G, Uzuner N. Multipl skleroz hastalık seyrini değiştirici tedaviler: Alemtuzumab. Duman T, editör. Multipl Skleroz. 1. Baskı. Ankara: Türkiye Klinikleri; 2020. p.144-7.

POLİKLİNİKTE BAŞDÖNMESİ VE DENGESİZLİK

FİGEN GÖKÇAY
EGE ÜNİVERSİTESİ NÖROLOJİ ANABİLİM DALI

Tüm nedenlere bağlı vertigo ve dizziness yaşam boyu prevalansı %17-30 iken, vestibüler hastalığa bağlı olanın yaşam boyu prevalansı %7,4 dür. Vertigo, hareket illüzyonu iken, dizziness uzaysal orientasyon bozukluğudur. Başdönmesi ve dengesizlik yakınması ile başvuran hastalarda bugün kabul gören yaklaşım, zamanlama ve tetikleyiciler temelinde tablonun değerlendirilmesidir.

1. Akut vestibüler sendrom (benign/ciddi)
Vestibüler nörit, labirintit / inme
1. Spontan epizodik vestibüler sendrom (benign/ciddi)
Vestibüler migren, Meniere / GİA
2. Tetiklenmiş epizodik vestibüler sendrom (benign/ciddi)
BPPV/ Posterior fossa yapısal lezyonları, ortostatik hipotansiyon

Nörolojik muayenede; göz hareketleri, serebellar fonksiyonlar, vestibüler fonksiyonlar, Romberg, yürüme, tandem yürüme değerlendirilmelidir.

Vestibüler nörit (VN)
İşitme kaybı olmaksızın akut periferik vestibulopati tablosudur. Çoğu zaman idiyopatik, benign, monofazik, günler, haftalar içinde düzelen tablolardır. Bir ay içinde geçirilmiş enfeksiyon öyküsü sorgulanmalıdır. En sık süperior divizyon (utrikül, horizontal ve anterior semisirküler kanalların innervasyonu), ikinci sıklıkta her iki divizyon, en az inferior divizyon (sakkül, posterior semisirküler kanal innervasyonu) etkilenir.

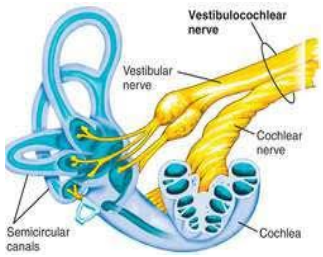

Muayenede;
Akut periferik vestibüler tutuluş bulguları vardır. Yani nistagmus yön değiştirmez ve hızlı fazı sağlam tarafa vurur. 1-2 gün içinde azalır. Yürümedeki hafif bozukluk santral kompansasyonla birlikte 6-8 haftada düzelir.

Kalorik testte;
ineksitabilite saptanır (horizontal kanal)

Tedavi
Akut dönemde başlanan kortikosteroid tedavi tablonun hızlıca düzelmesini sağlar.

Vestibüler migren (VM)
Rekürren vestibüler semptomlar ile birlikte migren öyküsü vardır. Vestibüler semptomlarla migren semptomları arasında zamansal ilişki atakların en az yarısında bulunmalıdır. Vestibüler semptomların diğer olası nedenlerinin dışlanması gerekir. VM bir dışlama tanısıdır.

Vestibüler semptomlar;
spontan vertigo
pozisyonel vertigo (baş pozisyonu değiştirildiğinde)
görsel uyaranla ortaya çıkan vertigo
baş hareketi sırasında ortaya çıkan vertigo
baş hareketi sırasında oluşan kusma ve dizziness şeklinde olabilir.

VM, yıllık prevalansı %1 dir. Her yaşta görülebilir. Olguların çoğunda öncelikle migren başlar. Bazı olgularda migren ağrıları yatıştıktan yıllar sonra vertigo atakları ortaya çıkar, Kadın/erkek oranı: 1.5-5/1 şeklindedir. Vestibüler migren IHS 2018 sınıflamasında appendiks bölümünde yerini almıştır. Vestibüler ve kranial nosiseptif yolların iç kulaktan kortikal düzeye kadar paralel aktivasyonu vestibüler semptomların ve başağrılarının nedeni olabilir.

Tedavi
Atak tedavisi; dimenhidrinat, promethazin, meklizin, betahistin gibi vestibüler depressanlar ile yapılır. Almotriptan, zolmitriptan gibi triptanların da az sayıda hasta üzerinde yapılan atak tedavi çalışmalarında etkin oldukları bildirilmiştir.

Profilaktik tedavi; Ayda 4 veya daha fazla atak yaşayan ve akut tedaviye yanıtsızlık olan hastalarda ve hastanın tercihi ile başlanır. Migren profilaksisisinde kullanılan tüm tedavilerin yeri vardır. Propranolol, Metoprolol,Topiramat , Amitriptilin, Valproik asit, Venlafaksin, Flunarizine ile yapılmış çalışmalar yanısıra vestibüler rehabilitasyonun da vertigo/dizziness ön planda olduğu VM hastalarında belirgin etkisi olduğu gösterilmiştir.

Meniere hastalığı (MH):

Kohlear ductus ve vestibüler organlarda endolenfatik hidropstur. Akut gelişimli vestibüler ve kohlear asimetri sonucu klinik ortaya çıkar. Hastalar vertigo ve tinnitus yakınması ile başvurur. Bilateral tutulumlar da %15-30 hastada olabilir. Bilateral sensorinöral işitme kaybı (SNİK) da eşlikçidir. Migren, BPPV, sistemik otoimmun hastalıklarla komorbiditesi vardır.

Sınıflandırma

1. **Kesin Meniere hastalığı**

Klinik kriterler
Etkilenen kulakta düşük ve orta frekanslı sensorinöral işitme kaybı ve fluktuasyon gösteren aural semptomlarla (tinnitus, dolgunluk hissi) birlikte epizodik vertigo sendromu
Vertigo epizodlarının süresi 20 dakika-12 saat

2. **Olası Meniere hastalığı**
Fluktuasyon gösteren aural semptomlarla birlikte 20 dakika-24 saat süreli vertigo ve dizziness semptomlarını tanımlayan daha geniş bir konsepti tanımlar.

Meniere hastalığı ve vestibüler migrenin birlikte görüldüğü hastalarda tablonun "overlap sendromu" olarak değerlendirilmesi önerilmiştir. Uluslararası başağrısı topluluğunun 2018 sınıflamasında ek bölümde yerini almıştır. Gelecek revizyonda da VM/MH overlap sendromu olarak yerini alabileceği belirtilmiştir. Migreni olan Meniere hastalarında BA profilaksisi için başlanan verapamilin vestibüler atakları da azaltması nedeniyle overlap düşünülen yani vestibüler migren ve Meniere hastalığı semptomlarının birlikte görüldüğü hastalarda verapamil tedavide etkili olmaktadır.

Persistent postural persepsüel dizziness (PPPD)

Yeni tanımlanmış tanısal bir sendromdur. Kronik subjektif dizziness vardır. Eskiden fobik postural vertigo olarak literatüre geçmiştir. Hastalar en azından 3 aydır süren dengesizlikten yakınır. Semptomlar saatlerce sürer. Şiddeti değişkendir. Semptomların tüm gün boyunca sürekli olması gerekmez. Özel bir provokasyon olmaksızın gelişebilir. Dik postür, aktif ve pasif hareketler dengesizliği artırabilir. Hareketli, kompleks görsel uyaranlar yakınmaları artırabilir. Venlafaksine iyi yanıt veren hastalar vardır.

Kaynaklar:

Murdin L, Schilder AGM.Epidemiology of balance symptoms and disorders in the community: a systematic review. Otol Neurotol 2015; 36(3):387-392

Neuhauser HK, et al. Epidemiology of vestibular vertigo: a neurotologic survey of the general population. Neurology 2005; 65(6): 898-904.

Newman-Toker DE,Edlow JA. TiTrATE: a novel approach to diagnosing acute dizziness and vertigo. Neurol Clin 2015;33(3):577-599.

Trung N Le, Brian D Westerberg, Jane Lea. Vestibular Neuritis: Recent Advances in Etiology, Diagnostic Evaluation, and Treatment. Adv Otorhinolaryngol 2019; 82: 87-92.

Headache Classification Committee of the International Headache Society (IHS) The International Classification of Headache Disorders, 3rd edition, Cephalalgia 2018, Vol. 38(1) 1–211

Celebisoy, N et al. Acetazolamide in vestibular migraine prophylaxis: a retrospective study, European Archieves of Oto-Rhino-Laryngology 2016; 273(10): 2947-2951.

Aydın I et al. Effects of vestibular rehabilitation and pharmacological therapy in patients with vestibular migraine. Neurological Sciences and Neurophysiology 37; 3: 110-117.

Jose A Lopez-Escamez et al. Diagnostic criteria for Menière's disease,. J Vestib Res 2015;25(1):1-7.

Murofushi T et al. Simultaneous Presentation of Definite Vestibular Migraine and Definite Ménière's Disease: Overlapping Syndrome of Two Diseases. Front Neurol 2018; 9: 749.

Kaya I et al. Can verapamil be effective in controlling vertigo and headache attacks in vestibular migraine accompanied with Meniere's disease? A preliminary study. J Neurol 2019; 266(Suppl 1):62-64.

Popkirov S, Staab JP, Stone J. Persistent postural-perceptual dizziness (PPPD): a common, characteristic and treatable cause of chronic dizziness. Pract Neurol. 2018 Feb;18(1): 5-13.

FOKAL BAŞLANGIÇLI EPİLEPSİ NÖBETLERİNDE TEDAVİ

PROF. DR. S. NAZ YENİ
İUC-CERRAHPAŞA TIP FAKÜLTESİ, NÖROLOJİ AD

Epilepsi hastalığının tedavisine yaklaşımda nöbet tipleri, sendromik sınıflama ilaç seçiminde önemlidir. Tedavi sadece nöbet önleyici ilaç seçimiyle sınırlı değildir, cerrahi, stimulasyon vb. diğer yöntemler de gündeme gelmektedir.

Epilepsi ilaçlarını çeşitli özelliklerine göre sınıflandırabiliriz. Bunlardan birisi etki mekanizmalarıdır. Diğer bir sınıflama üretim tarihlerini baz alır. Ayrıca, hangi nöbet tipinde etkin olduğuna göre de sınıflama yapılabilir. Bu bölümde ilaç seçimini tartışmayı hedeflediğimize göre temel paradigma, etki mekanizmaları ve nöbet tipine göre sınıflamalar olabilir. Ancak, henüz etki mekanizması ve epilepsinin patofizyolojisine göre ilaç seçimi günlük pratiğimiz için uzak görünmektedir fakat ütopik değildir.

Fokal başlangıçlı epilepsi nöbetlerinde ilaç seçimi
Son yıllarda hemen tüm nöbet önleyici ilaçlar (NÖİ) fokal başlangıçlı epilepsi nöbetlerinde yapılan randomize, çift kör plasebo kontrollü çalışmalar sonucunda etkinliği gösterilerek ruhsat almışlardır. Bazı eski NÖİ belirli bir nöbet tipi ya da sendromu için yeterli etkinlik kanıt olmasa da deneyime dayalı kanıtlar bulunmaktadır ve bunlar da yaygın kabul gören, üzerinde anlaşmanın olduğu verilerdir. Çoğu NÖİ, tedaviye dirençli epilepsilerde ekleme tedavisinde etkinlik gösterilmesi ile ruhsatlanmaktadır. Ancak monoterapi çalışmaları ve birbirleri ile kıyaslamalı çalışmalar daha azdır. Monoterapi endikasyonu için plasebo kullanılamayacağı için etkinliği gösterilmiş ve ilgili nöbet tipinde kıyaslama ilacı olarak tanımlanmış ilaçlarla kıyaslamalı çalışmalar gerçekleştirilir. Kıyaslama ilaçları için geçerli kriterler de tanımlanmıştır (Glauser ve ark.2006, 2013). En az bir adet 48 hafta ve daha uzun süreli, randomize, çift kör prospektif bir çalışma ya da uygun istatistik yöntem kullanılarak gerçekleştirilmiş meta analiz ya da kıyaslama ilacı ile yapılmış noninferiorite çalışmasında ilacın kıyaslama ilacına göre inferior bulunmaması varlığında o ilacın o nöbet tipinde hem etkili hem de kıyaslama ilacı olduğuna dair A düzeyi kanıt varlığından bahsedilir.

Bir ilacın etkinliği, tolerabilitesi ve de verimliliğinden bahsedebiliriz. Verimlilik ilacın hem etkin olduğunu hem de tolere edildiğini yani o ilaçla retansiyon olasılığını bildiren bir kavramdır.

Tarihsel olarak bakacak olursa ilk üretilmiş NÖİ olan fenitoin (PHT) fokal başlangıçlı nöbetlerde etkilidir, ancak yan etkiler tercih sıralamasında bu ilacı en aşağılara itmiştir. Yıllar içerisinde yeni NÖİ üretilmiş ve etkinlikleri gösterilmiştir. Bu listenin başında karbamazepin (CBZ) vardır. NICE 2020 kılavuzuna göre yetişkinde yeni başlangıçlı fokal epilepside ilk tercih edilecek ilaçlar olarak CBZ ve lamotrijin (LTG) önerilmiştir. Eğer, bu ilaçlar etkisiz ya da tolere edilememiş ise bu durumda levetirasetam (LEV) ve okskarbazepin (OXC) tavsiye edilmiştir, eğer hasta erkek ya da doğurganlık çağının ötesinde kadın ise üçüncü bir seçenek olarak Na Valproat (VPA) da önerilmektedir ("National Institute for Health and Clinical Excellence- NICE Guideline"). ILAE'nin AEİ ile ilişkili komisyonunun 2013 yılında gerçekleştirdiği yeni başlangıçlı fokal epilepside AEİ seçimine yönelik kanıta dayalı verilerine baktığımızda CBZ'nin en çok çalışılan ilaç olduğu, bunu PHT ve VPA'nın takip ettiği görülmektedir. Daha sonra yapılan CBZ ile kıyaslamalı noninferiorite çalışmaları ile beraber dört ilaç fokal başlangıçlı nöbetlerde kıyaslama ilacı olarak kabul edilmiştir. Bunlar CBZ, PHT, LEV ve zonisamid (ZNS)'dir. Bu ilaçlar için yeni başlangıçlı fokal epilepside etkili olduklarına dair A düzeyi kanıt mevcuttur. Bunlar aynı zamanda kıyaslama ilacıdırlar. Diğer ilaçlar ile ilişkili kanıt düzeyleri daha düşüktür, VPA için kanıt düzeyi B, diğer gabapentin (GBP), lamotrijin (LTG), okskarbazepin(OXC), fenobarbital (PB), topiramat (TPM), vigabatrin (VGB) için C düzeyi kanıt mevcuttur. Klonazepam (CZP) ve primidone (PRM) için ise kanıt düzeyi D seviyesindedir (Glauser ve ark.2006).

Türk Nöroloji Derneği epilepsi komisyonunun oluşturduğu Epilepsi tedavisi kılavuzu bir görüş bildirimi olarak değerlendirilebilir. Bu çalışmaya gore fokal başlangıçlı nöbetlerde, nöbet tipi ne olursa olsun önerilecek birinci seçenek NÖİlar PHT, PB, CBZ, LTG, LEV olarak belirlenmiştir. Bu ilaçlardan TPM ve OXC'nın ise ancak daha özel durumlarda, yan etki nedeniyle diğer ilaçların kullanılamadığı vb. kullanılması önerilmiştir. Bu kılavuzun 2015 yılı baskısında ise ilaç seçenekleri CBZ, PHT, VPA , LEV, GBP ve ZNS'den olarak güncellenmiştir(www.TND.org).

Fokal başlangıçlı epilepsi nöbetlerinde tedavinin plnlanmasında ve sürdürülmesindeki incelikler tartışılacaktır.

POLİKLİNİKTE FONKSİYONEL HAREKET BOZUKLUĞU OLAN HASTAYA YAKLAŞIM

DOÇ. DR. GÜL YALÇIN ÇAKMAKLI
HACETTEPE ÜNİVERSİTESİ TIP FAKÜLTESİ NÖROLOJİ ANABİLİM DALI

Fonksiyonel nörolojik bozukluklar (FNB), herhangi bir organik nedeni olmayan, ön planda bedensel belirtilere yönelik artmış dikkat, benlik algısı bozuklukları ve kaygı ile ilişkili olarak, farklı klinik belirtilerle ortaya çıkabilen nörolojik bozukluklardır. Klinik belirtiler ön planda vücudun belli bölgelerinin istem dışı anormal hareket veya postürleri şeklinde ise bu tablo fonksiyonel hareket bozukluğu (FHB) olarak adlandırılır. FNB, toplumda yılda 4-12/100.000 sıklıkla görülmekte ve nörolojik maluliyetin en sık nedenlerinden biri olarak karşımıza çıkmaktadır. Nöroloji kliniğinde farklı nedenlerle değerlendirilen hastalar arasında FNB sıklığı %5,4; hareket bozukluğu (HB) polikliniğinde görülen hastalar arasında FHB sıklığı ise %3-10 olarak bulunmuştur.

Tanıda, ani başlangıç, belirtilerin zaman içinde değişkenlik göstermesi, kendiliğinden düzelmelerin olması, belirtilerin herhangi bir organik hastalık tablosuna uymaması, nörolojik muayenede tutarsızlıkların olması, hafif şiddette travma öyküsü, birden çok somatizasyon belirtisinin bulunması, eşlik eden psikiyatrik hastalıklar, ikincil kazanç ve sağlık ile ilgili meslek sahibi olmak gibi klinik ipuçlarından faydalanılabilir. Tanının kesinleştirilmesi için öyküde tetikleyici stres varlığı DSM-5 (Diagnostic and Statistical Manual of Mental Disorders, 5th edition)'e göre artık aranmamaktadır. FHB bir dışlama tanısı değildir, tanı bilinen organik HB ile uyumsuz ve tutarsız pozitif belirtilere dayanarak konulmalıdır. Öte yandan bir hareket bozukluğunun garip ("bizarre") olması veya daha önce görülmemiş özellikte olması FHB olduğu anlamına gelmez. FHB izole olarak görülebileceği gibi, organik nörolojik bozukluklara ve hareket bozukluklarına eşlik edebilir. Gözlem, ayrıntılı nörolojik muayene, video kayıtları ile tekrarlayan değerlendirmeler, uygun durumlarda farklı elektrofizyolojik yöntemlerle inceleme yapmak tanının netleştirilmesini sağlar. FHB, organik HB'de olduğu gibi fenomenolojiye göre sınıflandırılmaktadır, ancak farklı fenomenolojiler organik HB'de olduğu gibi farklı etiyoloji veya farklı patofizyolojik mekanizmalarla ilişki değildir, aslında tüm FHB tiplerinde benzer nörobiyolojik süreçler söz konusudur. Belirtilere yönelik dikkatin artması, belirtilerle ilişkili farklı beklenti ve inanışların olması, kişinin eylemlerinin faili olduğu hissinde bozulma gibi bileşenler işlevsel nörolojik belirti bozukluğunun nörobiyolojik kökenlerine ilişkin belli başlı kavramlardır.

Etiyolojide, zemindeki organik hastalıklar, genetik özellikler, sosyoekonomik yoksunluklar, kişilik bozukluğu gibi pek çok biyolojik, psikolojik ve sosyal etken bulunmakta, bunlar bir yandan yatkınlığı belirlerken bir yandan sürecin başlangıcından süreklilik kazanmasına kadar her aşamada rol oynamaktadır. Nöroloji ve psikiyatri kliniklerinde sıklıkla karşımıza çıkan ancak çoğunlukla etkili tedavi edilmediği için ciddi maluliyete yol açan ve kötü gidişi olan bu bozukluğun doğru bir şekilde tanınarak, nörolog, psikiyatrist, psikolog, fizyoterapist ve hemşireden oluşan bir ekip tarafından, her hasta için belirlenecek uygun tedavi planı ile ele alınması önem taşımaktadır.

MULTİPLE SKLEROZİSTE NÖROFLAMAN HAFİF ZİNCİRLERİN ÖNEMİ VE DİMETİL FUMARAT VERİLERİ

ŞEYDA FİGÜL GÖKÇE
CUMHURİYET ÜNİVERSİTESİ TIP FAKÜLTESİ HASTANESİ, NÖROLOJİ AD

Nörofilamentler(Nf), moleküler kütleleri ile karakterize edilen hafif (NfL), orta (NfM) veya ağır (NfH) zincirler olarak gruplandırılan heteropolimerik proteinlerdir. Nfler en çok matür miyelinli aksonlarda bulunurlar ve akson hücrelerinde, dış kuvvetlere direnmeye, aksonların çapını belirlemeye, dolaylı olarak iletim hızını yönetmeye, organeller ve diğer proteinler için bir bağlantı yolu olarak hareket etmeye yardımcı olurlar. Stabilizasyonda varolan destekleri dışında sinaptik düzeydeki etkinlikleri ile de dinamik bir görev de üstlenirler. Merkezi Sinir Sistemi hasarında beyin omirilik sıvısına 'a salınabilirler ve yansıması olarak da kanda tespit edilebilirler. İlk olarak ALS ve Alzheimer Hastalığında çalışılmışlardır ve bu hastalıkların nörodejeneratif patogenezleri doğrultusunda hastalık şiddeti ile ilişkili olarak öncelikle BOS'da, ve geliştirilen ultrasensitif yöntemlerle kanda artışları tespit edilmiştir.

Multıple Skleroz SSSnin inflamatuar ve nörodejeneratif zeminde gelişen otoimmun hastalığıdır. MS başlangıcından itibaren giderek artan dejeneratif süreç ve özellikle hastalığın ilk evrelerindeki inflamasyon aksonal hasarı ortaya çıkarabilir. Nöroflaman Hafif Zincir(NfL) en sık çalışılan alt gruptur. NfLin özellikle tanısı netleşmeyen Radyolojik İzole Sendrom ya da Klinik izole sendrom gibi aşamalarda hastalığın kesin MS'e dönüşme ihtimalini tespit edebilecekleri yönünde çalışmalar mevcuttur. Ayrıca MS'de, NfL'in tercih edilecek farklı etkinlikteki tedavi seçenekleri için kliniğin yanı sıra radyolojik parametrelere destek olabileceği, yine bu çerçevede tedavi yanıtlarının optimize edilmesinde yardımcı bir biyobelirteç olabileceği dikkat çekmektedir.

MS'de hastalık modifiye edici tedavilerin, NfL ile yapılmış çalışmaları mevcuttur. İnterferonlar, Fingolimod, Natalizumab, Alemtuzumab, Dimetil Fumarat(DMF) değerlendirilen moleküllerden bazılarıdır. Özellikle inflamasyonu baskılamaları yanında, nöroprotektif yönlerinin de ele alınması ile adı geçen bu moleküllerin aksonal harabiyeti yansıtan NfL gibi bir biyobelirteç eşliğinde hastalık prognozu, progresyonu, tedavi monitorizasyonu alanlarında kullanılan klinik ve radyolojik değerlendirmelere, duyarlılık katabileceği bildirilmiştir.

Dimetil Fumarat enflamasyonu baskılanması dışında özellikle meteboliti monometil fumaratın SSS'e direk geçişi, spesifik mekanizmar ile protektif özellikler sergilemesi ve NfL aracılığıyla korele olarak aksonal kaybı azalttığının gösterilmesi ile verilerin biriktiği önemli bir konumdadır.

Gelecekte değerlendirmelerin standardizasyonu, ulaşılabilirliğin arttırılması ile Nöroflaman Hafif Zincir(NfL) MS hastalığının yönetiminde önemli bir seviyeye ulaşacaktır.

MİGREN BAŞAĞRISINDA TEDAVİ YAKLAŞIMLARI

PROF. DR. AYNUR ÖZGE
MERSİN ÜNİVERSİTESİ TIP FAKÜLTESİ NÖROLOJİ AD, MERSİN

Migren, dünya genelinde 1 milyardan fazla çoğunluğu kadın olan üretken yaşta olan bireyleri etkileyen, şiddetli yeti yitimine neden olan en sık gözlenen nörolojik bozukluktur. Migren için farklı ülkelerde farklı tedavi seçenekleri sunulmaktadır. Bu seçeneklerin arasında akut, önleyici ve non-farmakolojik tedaviler sayılabilir. Bilim dünyasının migren patogenezini anlama yolunda kaydettiği önemli ilerlemeler sayesinde, mevcut tedavi araçlarının kapsamını genişleten mekanizma temelli yeni ilaç tedavileri ortaya çıkmıştır. Bu konuşmada, mevcut tedaviler, bütünsel bakışla ilaç dışı tedaviler ve henüz yanıt bulmamış olan zorluklara çözümler sunabilecek mekanizma temelli yeni tedavilerin geleceği hakkındaki görüşlerimi paylaşacağım.

Atak tedavisi: İlaç tedavisi, migrenin akut tedavisinin temel dayanağını oluşturmaktadır. Uluslararası Başağrısı Topluluğu, randomize kontrollü denemelerde (RKD) bir tedavinin başarılı olarak kabul edilmesi için iki klinik sonuca ulaşması gerektiğini belirlemiştir. İlk sonuç, tedaviden sonraki 2 saat içerisinde ağrının geçmesi olarak tanımlanmaktadır. İkinci sonuç ise hastaya en fazla rahatsızlık veren migren belirtisinin (örn. bulantı, kusma, fotofobi veya fonofobi) ortadan kalkması olarak tanımlanmaktadır. Migren tedavisinde kullanılan akut ilaçlar parasetamol, nonsteroid antienflamatuvar ilaçlar (NSAİD) ve triptanlar olarak sayılabilirken, daha ender olmakla beraber ergot alkaloidler ve destekleyici antiemetikler de kullanılmaktadır. 2019 yılından sonra, ABD Gıda ve İlaç İdaresi (FDA) migrenin akut tedavisi için gepantlar ve ditanlar olmak üzere iki yeni ilaç sınıfına daha onay vermiştir. Uygulama kılavuzlarında, güvenlik ve tolerabilite profilleri zayıf olduğu için, opioidlerin ve barbituratların düzenli kullanılması önerilmemektedir. Migrenli bireylerin önemli bir kesimi akut ilaç tedavisinden memnun olmadığı için, strateji seçimi hastanın tercihlerini de yansıtmalıdır (Şekil-1).

Antiemetikler, migren atakları sırasında şiddetli bulantı veya kusma yaşayan hastalarda destekleyici tedavi olarak tavsiye edilmektedir. Kanada Başağrısı Topluluğu'nun kanıta dayalı kılavuz belgesinde, domperidon ve metoklopramid kullanımı migren için atak tedavisinde destekleyici tedavi olarak tavsiye edilmiştir.

Şekil-1. Migrende atak tedavisi için önerilen algoritma

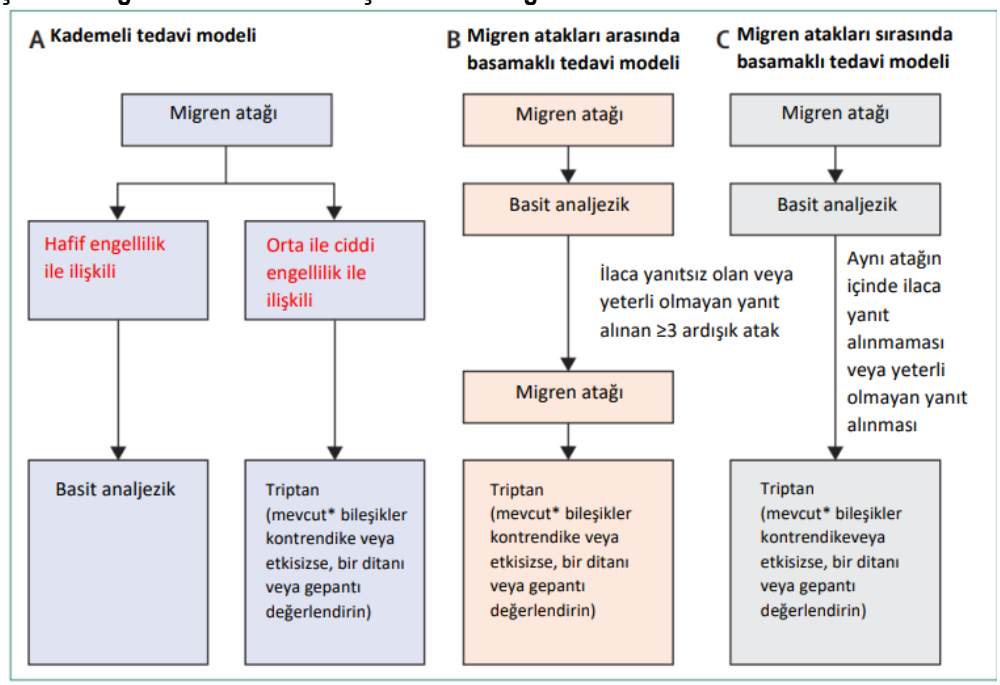

Tablo 1. Migrende atak tedavisi için önerilen seçenekler ve kanıt düzeyleri

	Kullanım şekli	Önerilen doz	Tedavi için gerekli olan sayı	EAN tavsiye düzeyi	AAN tavsiye düzeyi	Uyarılar ve kontrendikasyonlar
Analjezikler						
Parasetamol[4]	Oral	1000 mg	12·0	Yüksek	Yüksek	Hepatik hastalık, böbrek yetmezliği
NSAİİ'lar						
Aspirin[5]	Oral	900–1000 mg	8·1	Yüksek	Yüksek	Gastrointestinal kanama, kalp yetmezliği, böbrek yetmezliği
Diklofenak[6]	Oral (çözünür)	50 mg	7·4	Yüksek	Yüksek	
İboprofen[7]	Oral	400 veya 600 mg	400 mg için 7·2, 600 mg için 6·3	Yüksek	Yüksek	Gastrointestinal kanama, kalp yetmezliği
Triptanlar						
Almotriptan[8]	Oral	12·5 mg	5·2	Yüksek	Yüksek	Koroner kalp hastalığı, serebrovasküler hastalık, kontrolsüz hipertansiyon, periferik vasküler hastalık
Eletriptan[9]	Oral	20, 40, veya 80 mg	20 mg için 9·9, 40 mg için 4·0, 80 mg için 3·7	Yüksek	Yüksek	
Frovatriptan[10]	Oral	2·5 mg	11·9	Yüksek	Yüksek	
Naratriptan[11]	Oral	2·5 mg	8·2	Yüksek	Yüksek	
Rizatriptan[12]	Oral	10 mg	3·1	Yüksek	Yüksek	
Rizatriptan[12]	Oral (dağılan)	5 mg için 5 veya 10 mg, 10 mg için 3·0	5·0	Yüksek	Yüksek	
Sumatriptan[13]	İntranazal	20 mg	4·7	Yüksek	Yüksek	
Sumatriptan[13]	Oral	50 veya 100 mg	50 mg için 6·1, 100 mg için 4·7	Yüksek	Yüksek	
Sumatriptan[13]	Subkutan	6 mg	2·3	Yüksek	Yüksek	
Zolmitriptan[14]	İntranazal	5 mg	4·6	Yüksek	Yüksek	
Zolmitriptan[14]	Oral	2·5 veya 5 mg	2·5 mg için 5·0, 5 mg için 4·8	Yüksek	Yüksek	
Zolmitriptan[14]	Oral (dağılan)	2·5 mg	5·2 (4·2–6·9)	Yüksek	Yüksek	
Gepantlar						
Rimegepant*[15]	Oral (dağılan)	75 mg	9·4	Derecelendirilmemiştir	Derecelendirilmemiştir	Hipersensitivite reaksiyonları, hepatik bozukluk
Ubrogepant*[16,17]	Oral	50 veya 100 mg	50 mg için 13·3 veya 13·6, 100 mg için 10·7	Derecelendirilmemiştir	Derecelendirilmemiştir	Güçlü CYP3A4 inhibitörleriyle birlikte kullanım
Ditanlar						
Lasmiditan*[18–20]	Oral	50, 100, veya 200 mg	50 mg için 13·7, 100 mg için 7·7 veya 9·9, 200 mg için 5·7 veya 5·9	Derecelendirilmemiştir	Derecelendirilmemiştir	İlaç alımını izleyen 8 saat içerisinde taşıt veya makine kullanımı, P-glikoprotein substratı olan ilaçlarla birlikte kullanım, alkolle veya santral sinir sistemini (MSS) deprese eden diğer ajanlarla birlikte kullanım
Ergot alkaloidleri						
Dihidroergotamin[21]	İntranazal	0·5–2 mg	Mevcut değil		Yüksek	Koroner kalp hastalığı, periferik vasküler hastalık, kontrolsüz hipertansiyon

Akut ilaçlar, EAN ve AAN tarafından yayımlanmış olan kılavuzlara uygun olarak seçilmiştir.[22,23] AAN tarafından değerlendirilmiş olan her ilaca yönelik tavsiye düzeyini belirlemek için gözden geçirilmiş GRADE sistemi kullanılmıştır. AAN=Amerika Nöroloji Akademisi. EAN=Avrupa Nöroloji Akademisi. GRADE=Tavsiye Değerlendirme, Geliştirme ve Ölçme Derecelendirmesi. NSAİD'ler=non-steroidal antienflamatuvar ilaçlar. *ABD Gıda ve İlaç İdaresi tarafından son 10 yıl içerisinde onaylanmış olan akut ilaçlar.

Proflaksik tedavi: Migrende önleyici tedavi hastaların büyük kısmında gerekli olsa da yazık ki hastaların yaklaşık beşte biri rasyonel bir tedaviyi uygulama şansı bulmaktadır. Aşağıdaki durumlarda proflaksi önerilir;

- Yaşam şekli düzenlemesi veya uygun atak tedavisine rağmen günlük yaşam aktivitelerini olumsuz etkileyen migren atakları
- 4 veya daha sık migren atağı ya da 8'den daha fazla ağrılı gün
- Atak tedavisinin etkisiz olması, güçlük yaratması veya kontrendike olması
- Özel migren türleri; hemiplejik migren, beyinsapı auralı migren, komplike migren aurası, migrenöz enfarkt gibi.
- Hasta tercihi

Tablo 2. Migrende proflaksi için önerilen tedaviler ve rasyonel kanıt düzeyleri

İlaç/Tedavi adı	Doz	Etki mekanizması	Kanıt düzeyi	Önemli yan etkiler
Beta blokerler				
Propranolol	40-120 mg	Nitrik oksit sentaz inhibisyonu Seratonerjik sistemle etkileşim Talamik «relay» nöronların inhibisyonu Santral sensitizasyonun blokajı	B	Halsizlik Bradikardi Hipotansiyon Libido azalması Sersemlik hissi Postural semptomlar Astımda kontrendikedir.
Metoprolol	25-100 mg			
Nadolol	80-240 mg			
Atenolol	25-100 mg			
Kalsiyum Kanal blokerleri				
Flunarizin	5-15 mg	Voltaj bağımlı sodyum kanal blokajı Nöronal ekstabilitenin azaltılması ve kortikal aşırı uyarılabilirliğin normale döndürülmesi D2 antagonizması	B	Sedasyon Kilo alma
Verapamil	40-80 mg		C	Konstipasyon Aritmi
Pizotifen	1,5-3 mg		B	Sedasyon Kilo alma
Lisinopril	20 mg	Vasoreaktivitenin düzenlenmesi, sempatik tonusun düzenlenmesi proinflamatuar faktörlerin degradasyonunun tetiklenmesi Endojen opioid sistemin modülasyonu ACE aracılı inflamatuar mekanizmanın baskılanması	C	Hipotansiyon
Candesartan	16 mg	Vazokontrsüksiyon Sempatik deşarjın artması Adrenal katekolaminlerin salınımı Serebral RAS aracılığı etkilenmiş nöronal, astrositik, ve endotelyal aktivitenin düzenlenmesi		
Antidepresan İlaçlar				
Amitriptilin	**10-50 mg**	Serotonin/noradrenaline reuptake pompası inhibisyonu Endojen ağrı kontrol mekanizmasının fasilitasyonu	**B**	**Ağız kuruluğu** **Sersemlik**
Venlafaksin	37.5-150 mg	Serotonin/noradrenaline reuptake pompası inhibisyonu	B	Bulantı Kusma Sersemlik
Duloksetin	30-60 mg		B	
Fluoksetin	20 mg	SSRI ve 5-HT2C reseptör blokajı	C	İştahsızlık Libido kaybı Sersemlik
Antiepileptik ilaçlar				
Valproik asit Sodyum Valproat	400-800 mg	Voltaj bağımlı sodyum kanallarının blokajı Düşük eşikli T-tipi kalsiyum kanallarının blokajı Protein kinaz C supresyonu NF-k yolunun inhibisyonu (CGRP salınımının downregülasyonu)	A	Bulantı, Somnolans Tremor, Diziness KCFT bozukluğu Saç dökülmesi Kilo alımı
Topiramat	50-200 mg	Voltaj bağımlı sodyum kanal ve yüksek voltajlı L-tipi Kalsiyum kanal blokajı Glutamat aracılı eksitatör nörotransmiyonun inhibisyonu GABA-A aracılı fasilitasyonun inhibisyonu Karbonik anhidraz aktivitesinin inhibisyonu Trigeminal nöronlardan CGRP salınımının inhibisyonu	A	Paresteziler Kilo kaybı Tat duyusu bozukluğu Anoreksia Halsizlik Bellek bozukluğu

Lamotrijin	50-200 mg		Diğer	Cilt döküntüleri Ritm bozukluğu
Gabapentin	900-3600 mg		U	Somnolans Diziness Asteni
Girişimsel Tedaviler				
Onabotulinum toksin A	155 Ü	Periferik ve santral sensitizasyonun blokajı Baş ve boyun kaslarının gevşemesi	A	Sinir kas kavşağı blokajı Toksite
GON Blokajı		Sodyum iyon kanalları blokajı Periferik ve santral sensitizasyonun yeniden düzenlenmesi	B	Allerjik reaksiyon Hipotansiyon Bradikardi Enjeksiyon yeri komplikasyonları
LON, SON-STN blokajı				
SPG blokajı		Sodyum iyon kanalları blokajı Periferik ve santral sensitizasyonun yeniden düzenlenmesi		
Takviye ürünler				
Magnezyum	300-600 mg		B	Dışkıda yumuşama Diyare
Riboflavin (B2)	400 mg		A	
Krizantem (Tanacetum parthenium L)	6.25+18.75 mg	L-tipi voltaj bağımlı kalsiyum kanal inhibisyonuna bağlı vazodilatasyon Trigeminal nucleus caudalis'in Fos aracılı aktivasyonunun engellenmesi TRPA1 kanallarının kısmi antagonisti Antinosiseptif ve antiinflamatuar etkiler	B	
Öksürük otu (Petasites hybridus)	100-150 mg	COX-2 inhibisyonuna bağlı antiinflamatuar etki	A	Geğirme %25
Koenzim Q10	100 mg	Mitokondri etkisi?	B	

CGRP'yi veya reseptörünü hedef alan monoklonal antikorlar				
Erenumab	Ayda bir defa 70 veya 140 mg Subkutan	CGRP reseptörüne etkili monoklonal antikor	Derecelendirilmemiştir	Hipersensitivite reaksiyonları, koroner kalp hastalığı, serebrovasküler hastalık, enflamatuvar bağırsak hastalığı
Galcanezumab	Ayda bir defa 120 mg (ilk yükleme dozu 240 mg) Subkutan	CGRP ligandına etkili monoklonal antikor		
Fremanezumab	Ayda bir defa 225 mg veya üç ayda bir 675 mg Subkutan	CGRP ligandına etkili monoklonal antikor		
Eptinezumab	Üç ayda bir defa 100 mg veya 300 mg İntravenöz	CGRP ligandına etkili monoklonal antikor		

Nöromodülasyon cihazları
Migrene yönelik nöromodülasyon implante edilebilen cihazları ve non-invaziv cihazları içerir. İmplante edilebilen cihazlar çok tartışmalı olarak değerlendirilmektedir ve çok az fayda sağlamaktadır. Buna karşılık, non-invaziv nöromodülasyon yaklaşımları migrenli bireyler için faydalıdır ve iyi tolere edilir. FDA, migrenin hem akut hem de önleyici tedavisi için tek atımlı transkraniyal manyetik stimülasyon (s-TMS) ve eksternal trigeminal sinir stimülasyonu (e-TNS) dâhil olmak üzere birçok non-invaziv tedaviyi onaylamıştır. Buna karşın nöromodülasyonun uzun vadeli etkilerine ilişkin veriler yetersiz olduğundan, bu yaklaşımın faydaları kısa vadeyle sınırlı olabilir. Mevcut kanıtların kalitesi, migrenin akut tedavisinde non-invaziv vagus sinir stimülasyonu için yüksek, e-TNS için ise orta olarak değerlendirilmektedir. Önleyici tedavide ise, mevcut verilerin kalitesi e-TNS için orta, s-TMS için ise düşük olarak sınıflandırılmaktadır. Nöromodülasyon cihazlarına ilişkin araştırmalar ilerledikçe, büyük olasılıkla umut vaat eden tedaviler ortaya çıkacak ve farmakolojik terapi için önemli bir alternatif sunacaktır.

Biyo-davranışsal terapiler
Migrene yönelik iyi tanımlanmış biyo-davranışsal terapiler BDT, biyo-feedback ve rahatlama eğitimi olarak sayılabilir. Amerikan Başağrısı Topluluğu, bu terapilerin migrenin önleyici tedavisinde kullanılmasını tavsiye etmekte ve bu tavsiyesi için Derece A düzeyinde kanıt bildirmektedir. Cochrane Collaboration'ın bir meta-analizinde, migrenli bireylerin %54'ünün psikolojik terapiden sonra migren sıklığında en az %50 azalma gördüğü, kontrollerde ise bu oranın %24 olduğu bildirilmiştir. Ancak, araştırmacılar kaliteli kanıt eksikliğinin altını çizmiştir. Bu Cochrane taramasında, başka bir sistematik taramanın çıkarımlarıyla ve ilaç denemelerine yönelik kılavuzlarda tanımlanan kısmen değerlendirilmiş sonuçlarla karşılaştırma yapılmıştır. Çalışma tasarımlarının optimize edilmesi ve bildirilen sonuçlarda tutarlılığın sağlanması için pragmatik çözümlerin geliştirilmesi gerekmektedir. Buna karşın, biyo-davranışsal terapiler başta psikolojik yeti yitimi semptomları sergileyenler veya hamilelik ya da non-farmakolojik terapi tercihi gibi özel durumları olanlar gelmek üzere birçok hastaya önemli bir tedavi seçeneği sunmaya devam etmektedir.

Diyet odaklı yaklaşımlar
Migrenin yönetiminde diyetin vurgulanması, bazı migrenli bireyler ve medya organları arasında yaygın görülen bir yaklaşımdır. İyi bilinen diyet odaklı yaklaşımlar, eliminasyon diyetlerini ve diyetsel tetikleyicilerden kaçınma uygulamalarını içerir. Ancak, diyet müdahalelerinin migren üzerindeki etkisini destekleyen çok az kanıt mevcuttur. Hastaların diyetsel tetikleyicilerden kaçınmasına yönelik uygulamalarda, klinisyenler belirli gıdalar ile migren ataklarının gelişimi arasında neden-sonuç ilişkisi olduğu anlamına gelecek ifadelerden kaçınmalıdır. Yanlış ilişkilendirme ve hatırlama yanlılığı, hastanın belirli diyet unsurlarından gerek olmaksızın kaçınmasına yol açabilir. Benzer şekilde, çalışmalarda hastaların hem müdahale diyetinden hem de kontrol diyetlerinden fayda gördüğü belirlendiği için, gıda diyetlerine migren açısından faydalı etkiler atfetmek için erkendir. Buna ek olarak, bazı kanıtlar kilo kaybının migrenli bireylerde başağrılı günlerin sıklığını azalttığına işaret etmektedir. Dolayısıyla, diyet odaklı yaklaşımların migrenin klinik yönetimindeki etkisini doğrulamak için kaliteli araştırmalara ihtiyaç duyulmaktadır. Bu nedenle her türlü seçenekte klinisyenler tedavi stratejilerini her zaman hastanın kendine özgü ihtiyaçlarına göre bireyselleştirmelidir.

Hasta eğitimi
Hasta eğitimi, uzun vadeli terapötik başarıya ve tedavi uyumuna ulaşma hedefi açısından büyük önem taşımaktadır. Klinisyenler, eğitim stratejilerini doğru zamanda, tercihen tedaviye başlamadan önce uygulamaya çalışmalıdır. Buna ek olarak, tedaviye uyumsuzluk riskinin azaltılması için, eğitim stratejilerinin kişiselleştirilmesi ve tekrarlanması gerekir. Hastalara, tedavilerinden beklenen faydalar ve tedaviyle ilgili her türlü advers olay konusunda da danışmanlık verilmelidir. Takip konsültasyonlarında, klinisyenler tedavi yanıtını ve uyumunu değerlendirmeli ve hastanın uygulanmakta olan tedavi stratejisine ilişkin beklentilerini ve memnuniyetini de bu kapsamda tartışmalıdır. Gerçekçi ve uygun tedavi amaçlarının belirlenebilmesi için, hasta beklentilerinin erkenden aynı hizaya getirilmesi tavsiye edilmektedir. Bu konuya ilişkin bazı veriler mevcut olsada, migrene yönelik kanıta dayalı eğitim müdahalelerinin geliştirilmesi için daha fazla çalışma yapılması gerekmektedir.

Doktor-hasta iletişimi
Tedaviye uyumsuzluğun ve kötü klinik sonuçların önemli bir nedenide, doktor-hasta iletişiminin etkisiz olmasıdır. Tedaviye başlandıktan veya tedavi değiştirildikten sonra birkaç hafta boyunca aktif takip yapılması önerilmektedir. Bazı çalışmalarda, tedavi değerlendirme sürecinde doktor-hasta iletişiminin sıklıkla yetersiz olduğu ve açık uçlu sorulara ve validasyonu sağlanmış araçlara (örn. HURT ve M-TOQ) başvurularak iyileştirilebileceği öne sürülmektedir. Yeterli bakımın ve hasta eğitiminin daha iyi verilebilmesi için, hemşirelerden ve bakım verenlerden yararlanılabilir.

Basitleştirilmiş doz çizelgeleri
Bireysel hasta özelliklerini ve tercihlerini karşılayacak şekilde kişiselleştirilmiş basit doz çizelgeleri kullanılarak, ilaç tedavisine uyum arttırılabilir. Bu yöntem migrenli hastalarda sistematik olarak incelenmiştir, ancak diğer bozukluklarda elde edilen bilgilerden de yararlanılabilir. Tıbbi çalışmalarda, günde bir defa ilaç alınan rejimler ile haftalık hap kutularının kullanımı değerli kaynaklar olarak belirlenmiştir. Buna ek olarak, elektronik başağrısı günlüklerinin ve otomatik hatırlatma sistemlerinin kullanımı tedaviye uyumu arttırabilir ve bu araçlar, gelecekte yapılacak alanlarda öncelikli olarak ele alınmalıdır.

Yeni tedaviler
Son on yıl içerisinde, migrene yönelik yeni tedavilerin gelişiminde önemli bir ilerleme kaydedilmiştir ve devam eden denemelerin sonuçları hala beklenmektedir (NCT03855137, NCT03700320, NCT04197349 ve NCT03238781). Migrenin önlenmesine yönelik yeni tedaviler iki CGRP reseptörü antagonistini, atogepant ve rimegepantı ve sinyal molekülü pitüiter adenilat siklaz aktive edici polipeptidini (PACAP) inhibe eden bir monoklonal antikoru (Lu-AG09222) içermektedir.

Sonuç
Son 10 yılda, bakım standardını tamamlayan ve migrene atfedilen hastalık yükünü hafifleten mekanizma temelli tedavilerle birlikte migrenin tedavisinde büyük ilerlemeler kaydedilmiştir. Migreni etkili bir şekilde tedavi etmek için kullanılabilecek birçok seçenek olsa da, bireysel hastalar için özel olarak düzenlenmiş tedavilere ilişkin bilgi eksikliği dâhil olmak üzere, hala aşılamamış birçok engel de söz konusudur. Öncelikle, potansiyel mekanizma temelli ilaç hedeflerini belirlemek üzere migrenin biyolojik temelleri konusunda daha fazla araştırma yapılması gerekmektedir. İkinci olarak, yeni tedavilerin her hastanın kendine özgü ve eşsiz migren profiline uyarlanmasını sağlayacak hassas tıp stratejileri geliştirilmelidir. Son olarak ise, klinisyenler klinik uygulamaları optimize etmek ve karşılanmamış olan tedavi ihtiyaçlarını ele almak için kanıta dayalı multidisipliner yaklaşımlara başvurmalıdır.

AKILCI İLAÇ KULLANIMI

DR. YASEMİN DİNÇ
ULUDAĞ ÜNİVERSİTESİ TIP FAKÜLTESİ, NÖROLOJİ ANABİLİM DALI

Akılcı İlaç Kullanımı, DSÖ'nün 1985 yılında Nairobi'de tanımlamış olduğu şekliyle "Kişilerin klinik bulgularına ve bireysel özelliklerine göre uygun ilacı, uygun süre ve dozda, en uygun maliyetle ve kolayca sağlayabilmeleridir." Bir endikasyon için uygun ilaç, etkililik, güvenlik ve maliyet kriterleri dikkate alınmışsa, akılcı olarak seçilebilir.Akılcı İlaç Kullanımı, öncelikli olarak halkın sağlığını ve toplumun çıkarını gözetir. Tüm dünyada yanlış şekilde, gereksiz yere, etkisiz ve yüksek maliyetli ilaç kullanımı gibi nedenlerle ilişkili olarak çok çeşitli sorunlar yaşanmaktadır. Tespit edilen bu sorunlar arasında, temel ilaç listelerine veya güncel rehberlere uygun olmayan ilaçların reçetelere yazılması; özel hasta gruplarına uygunsuz ilaç yazılması/kullanılması; gereksiz yere pahalı ilaçların yazılması/kullanılması, gereksiz yere antibiyotik yazılması/kullanılması ya da gereksiz yere enjeksiyon preparatı yazılması/kullanılması; hekimlerin tedavileri konusunda hastalarına yeterli bilgileri vermemesi; yazılan reçetelerin gereken tüm doğru bilgileri içermesine özen gösterilmemesi; eczacıların reçete karşılama, ilaç verme ve hastayı bilgilendirme konusunda yeterli davranış sergilememesi; sağlık personelinin ilaç uygulama hatası yapması; yanlış ilaç kullanımını kolaylaştıran ilaç üretimi ve dağıtımı kaynaklı çeşitli altyapı sorunlarının bulunması AİK gerekliliğini ortaya çıkarmıştır.Öncelikle hastanın probleminin tanımlanması, yani hekim tarafından doğru teşhisin konulması gerekir. Buna paralel olarak, ilaçlı veya ilaçsız, etkili tedavinin tanımlanması, eğer ilaçlı tedavi uygulanacaksa, uygun ilacın seçimi, her bir ilaç için uygun dozun ve uygulama süresinin belirlenmesi ve uygun reçete yazılması basamakları izlenmelidir. Bu aşamada onaylanmış, güncel tanı ve tedavi kılavuzları esas alınmalıdır.Hekim; hastanın en son kullandığı veya kullanmakta olduğu ilaçları sorgulamalıdır.Hasta/hasta yakını; ilacın olası yan etkileri, besin ve ilaç etkileşimleri konusunda bilgilendirilmelidir. Hamilelik ve emzirme dönemindeki kadınlar, çocuklar, yaşlılar, böbrek ve karaciğer yetmezliği olanlar, ilaç alerji öyküsü olan hastalar, ilaç kullanımı konusunda daha dikkatli davranmalıdır.İlaçlar çocukların göremeyeceği, ulaşamayacağı yerlerde ve ambalajında saklanmalıdır.

Kesilmiş ve açılmış ambalajlar satın alınmamalıdır, son kullanma tarihi geçmiş olan ilaçlar kesinlikle kullanılmamalıdır. Akılcı olmayan ilaç kullanımında; ilaçların gereksiz ve aşırı kullanımı, klinik rehberlere uyumsuz tedavi seçimi, piyasaya yeni çıkan ilaçların uygunsuz tercihi, ilaç kullanımında özensiz davranılması (uygulama yolu, süre, doz…), uygunsuz kişisel tedavilere başvurulması, gereksiz yere antibiyotik tüketimi, gereksiz yere enjeksiyon önerilmesi, gereksiz ve uygunsuz vitamin kullanımı, bilinçsiz gıda takviyesi ve bitkisel ürünlerin kullanımı, ilaç-ilaç etkileşimleri ve besin-ilaç etkileşimlerinin ihmal edilmesi yer almaktadır. Akılcı olmayan ilaç kullanımı; hastaların tedaviye uyuncunun azalmasına, ilaç etkileşimlerine, bazı ilaçlara karşı direnç gelişmesine, hastalıkların tekrarlamasına ya da uzamasına, advers olay görülme sıklığının artmasına, tedavi maliyetlerinin artmasına neden olmaktadır.

AĞRIDA VE BAŞ AĞRISINDA BİLİŞSEL DAVRANIŞCI YAKLAŞIM

LEVENT ERTUĞRUL İNAN
SBÜ ANKARA SUAM, NÖROLOJİ VE ALGOLOJİ KLİNİĞİ

Bilişsel ve davranışçı terapi (BDT):
İlaç dışı tedavilerin en önemlisidir. Son 30 yıldır kronik ağrıda psikolojik yaklaşımlardan özellikle BDT ye odaklanılmıştır. Farkındalık(mindfullnes), kabul ve kararlılık(ACT) tedavilerine de ilgi artmaktadır. Bunlara 3. dalga BDT de denilmektedir. İlk dalga davranışcı yaklaşımlar, ikinci dalga bilişsel metotları ekleme, üçündü dalga farkındalık ve kabul ve kararlılık tedavileridir.

Klinisyenler ve araştırmacılar psikososyal faktörlerin ağrı üzerinde etkileri olduğunu ve baş etmede önemli rol oynadıklarını fark etmişlerdir.

Henry Beecher psikosoyal faktörlerin, ağrı üzerinde etkisini ilk fark edenlerdendir. İkinci Dünya Savaşı'nda askeri hekimlik yaparken, ciddi yaralanmış askerlerin, ağrı kontrolu için Massachusetts General Hospital'da ameliyat ettiği hastalardan daha az yardım istediklerini fark etmiş. Yaralanmanın ve ameliyatların her iki grupta anlamlandırmalarının farklı olduğunu gözlemlemiştir. Ağır yaralanmış askerler bu yaralanma ile yaşama devam ettikleri için şükran içindeydiler ve sonuçta kurtulmuşlardı ve evlerine gideceklerdi. Bu gözlemler daha sonra kronik ağrı için biopsikososyal modelin gelişmesine öncülük etmiştir.

Daha sonra kronik ağrı için davranışsal ve rehabilitasyon programları geliştirilmiş bu yöntemler çığır açıcı olmuştur. Bilişsel devrim ile, ki önderliğini Albert Ellis ve Aaron Beck yapmıştır, düşüncelerin, duyguların ve davranışların ve fizyolojik süreçlerin birbirleriyle etkileşim içinde olduğunu göstermiştir. Felaketleştirme, depresyon ve anksiyete bozukluğunda önemli bir bilişsel çarpıtmadır. Kronik ağrıda da çok rastlanan bilişsel çarpıtmalardandır. Bu ve bunun gibi kronik ağrıda ve baş ağrısında olan bilişsel çarpıtmalar fark ettirilip yerine daha gerçekçi düşünceler getirildiğinde ağrı da azalma ve işlevsellikte artma elde edilebilir.

Bilişsel Davranışcı Tedavinin Etkinliği:
Kronik ağrıda BDT tedavisi, Amerikan Baş ağrısı Konsorsiyumu'nca 'A' düzey kanıttadır. Bu konsorsiyum Amerikan Nöroloji Derneği, Aile Hekimliği Derneği, Amerikan Baş Ağrısı Derneği ve diğer ilgili dernekleri içerir. Ek olarak EFNS de kronik baş ağrısı tedavisinde BDT yi önermektedir. BDT, antidepresan ve antiepileptik ilaçlar gibi diğer profilaktik tedavilerle beraber uygulanabilir, bu sayede tedavi etkinliği %80 leri bulabilir. BDT ile atağın süresi, şiddeti, sıklığı azaltılabilir ve aşırı ilaç kullanımı önlenebilir. BDT nin atak başlangıcında uygulandığında, atağın gelmesini engelleyebilir. BDT nin olumlu yanları ise yan etkinin ve uyum probleminin olmayışıdır. Butler C.A ve ark. nın yaptığı metaanaliz derlemesinde; kronik ağrıda BDT etkisi orta düzeyde saptanmıştır. Morley ve ark, aktif bilişsel davranışçı tedavinin, baş ağrısı dışında, erişkinlerde kronik ağrı tedavisinde etkili olduğu saptamışlardır . Bunların dışında 13 rehber, 18 sistematik gözden geçirmelerin sonucuna göre yazarlar BDT yi kronik ağrıda birincil tedavi olarak önermektedirler.

Kronik ağrıda ve baş ağrısında BDT nin komponentleri:
Hastanın ağrısında etkisi olan psikososyal faktörler toplanır, hastanın tedavisinin şekillendirilmesinde bunların katkıları olacaktır.

Hastanın eğitimi önemli bir boyuttur. Böylece ağrının biyopsikososyal yönleri olduğu fark ettirilir.

Stres ile baş etme yöntemleri hakkında bilgi verilir ve gevşeme egzersizleri gösterilir. Düzenli yapmasının gerektiği belirtilir.

Davranışsal aktivasyon gerçekleştirilir. Hoş, fiziksel ve sosyal aktiviteler gerçekleştirmesi sağlanır.

Uyku kalitesinin artması için uyku hijyeni geliştirilir. İyi uyku; gündüz uyanıklığı ve aktivitelerini de düzenler.

Bilişsel yeniden yapılandırma; bilişsel çarpıtmalar fark ettirilir ve yerine daha gerçekçi düşünceler yerleşmesinde yardımcı olunur.

İletişim becerileri geliştirilir böylece, iletişim bozuklukları azaltılmış olur. Bu ek streslerin ortaya çıkmasını önler.

Bu yöntemlerin içselleştirilmesi sağlanarak kalıcılığı oluşturulur.

BDT nin etki mekanizması:
Fonksiyonel manyetik rezonans görüntüleme çalışması ön sonuçlarına göre, etkili bir BDT terapisi sonrasında prefrontal kortekste yapısal değişiklikler meydana gelir ve inhibitör nörotransmitterlerin salgılanması artar. Nörogörüntüleme çalışmaları kronik ağrıda; beyin ağı, beyin morfolojisi ve beyin kimyasının değiştiğini göstermiştir. Böylece bilişsel davranışçı terapi, beyin ağ yapısını ve işlevini değiştirir ve genel beyin modifikasyonunun yararlı bir yöntemi olarak kabul edilebilir.

BDT nin uygulanış şekli:
BDT kişisel veya grup olarak uygulanabilmekle birlikte son yıllarda internet üzerinden de uygulanmaktadır. Çalışmalardan elde edilen kanıtlara göre en etkili BDT terapi periyodu 6-10 hafta / 6-10 saattir. Her bir BDT seansı için önerilen zaman dilimi 45 dakikadır. Her görüşmede genel olarak notlar alınır ve her seans bitiminde danışan tarafından özet çıkarılır, öğrenilenler belirlenir. Ev ödevleri yardımıyla hastanın içselleştirmesi sağlanır. Her seansın sonunda terapist, hastalara seans boyunca hoşlarına gitmeyen konunun olup olmadığı sorar.

Sonuç:
Kronik ağrı çok boyutlu olması nedeniyle tek bir branş hekimlerince yönetilmesi ve başarılı olunması zordur. Bu nedenle interprofesyonel ekip gereklidir, (psikoloji, fiziksel tedavi, uğraş tedavisi, medikal tedavi ve girişimsel tedavi), diğer önemli boyut hastada bu ekipte aktif rol almalıdır. BDT kronik ağrı hastalarının yaşam kalitesini artırmada bu ekipte önemli role sahiptir.

Kaynaklar:

1. Türkçapar MH. (2008). Bilişsel Terapi Temel İlkeler ve Uygulama. Ankara: HYB Basım Yayın
2. İnan LE. Baş ağrısı tedavisinde bilişsel davranışçı tedaviler. Türkiye Klinikleri. Nöroloji. Baş ağrısı özel sayısı. 2018:11(1):125-127.
3. Winterowd C, Beck AT, Gruener D. Cognitive therapy with chronic pain patients. New York. Springer Publishing Company. 2003.
4. Layne A. Goble, Christopher D. Sletton, Taylor Crouch, Kelly Barth. Cognitive-behavioral therapy for chronic pain. In Bonica's Management of Pain. Jane C Ballantyne, Scott M. Fishman, James P.Rathmell. Fifth Edition. Philadelphia.Walters Kluwer Health. 2019.
5. Levent Ertuğrul İnan, Tülin Aktürk, Nermin Tanık. Migren hastalığında olgular ile bilişsel davranışcı terapi yaklaşımı. JCBPR. 2020; 9(1): 67-72.
6. Levent Ertuğrul İnan, Derya Uludüz. Başağrısı tedavisinde bilişsel davranışçı terapi. Başağrısı Tanı ve Tedavi Güncel Yaklaşımlar. Şebnem Bıçakcı, Musa Öztürk, Serap Üçler, Necdet Karlı, Aksel Siva. Türk Nöroloji Derneği Yayını, Galenos Yayınevi, İstanbul 2020.

MS TEDAVİSİNDE MONOKLONAL ANTİKORLAR

TAŞKIN DUMAN
MUSTAFA KEMAL ÜNİVERSİTESİ TIP FAKÜLTESİ, NÖROLOJİ AD.

Sadece spesifik bir epitopa karşı reaksiyon gösteren antikorlar "Monoklonal antikor" olarak adlandırılırlar. Monoklonal özellikteki antikorların spesifik hedeflerine etkileri yoluyla organizmada oluşturdukları değişikliklerden yararlanarak hastalıkların tedavisini amaçlamak tıpta büyük çığır açan bir terapötik yaklaşım olmuştur. Günümüzde otoimmün hastalıklar ve kanser dahil olmak üzere birçok hastalığın tedavisi için geliştirilmiş monoklonal antikorlar yaygın olarak kullanılmaktadır.

Monoklonal antikor terapileri, spesifik ve güçlü etkinlikleri ile MS tedavisinde giderek yükselen önemli bir konumda bulunmaktadır. Monoklonal antikor tedavileri yüksek etkinliğe sahip tedaviler olmakla birlikte ciddi yan etki riskleri de bulunmaktadır. Belirlenen yan etkiler, Infüzyonla ilgili semptomlar, enfeksiyon riskiartışı, malignite gelişimi ve sekonder otoimmünite (veya iatrojenik otoimmünite) olarak gruplandırılabilir.

MS Tedavisinde kullanılan Monoklonal Antikorların ortak özellikleri:

- MS tedavisinde kullanılan MAb'lar, immün sistemde genellikle uzun süreli ve etkin değişikliklere neden olan ajanlardır
- Kullanımları ayrıntılı bilgi ve kontrol gerektirir.
- Başlangıç kararı özenle oluşturulması önerilmektedir. Biyolojik etki süresi boyunca etkinin ortadan kaldırılması kesinlikle mümkün değildir.
- Başlangıç taramaları ve izlem algoritmalarının eksiksiz uygulanması önemlidir.
- Biyolojik etki süresi boyunca sürekli izlem gerektiren tedavilerdir.
- MAb uygulanması, konuya hakim ekip tarafından yapılmalı istenmeyen infüzyon reaksiyonlarının ve diğer yan etkilerin yönetimi için hazırlıklı olunmalıdır.

- Anti - CD 52
  - Alemtuzumab
- Anti - CD20
  - Rituximab
  - Ocrelizumab
  - Ofatumumab
  - .....
- Natalizumab

Günümüzde MS tedavisinde kullanılmakta olan Monoklonal Antikorlar

NATALIZUMAB

Humanize mAb. Lenfositler ve monositlerde bulunan α4β1 ve α4β7 integrinlerin α4 ünitesini hedef alır ve integrinlerin endotel reseptörlerine bağlanmalarını önler. Böylece hücrenin kan-beyin bariyerini geçmelerini engeller.

942 RRMS hastası ile yapılan çok merkezli, randomize, plasebo kontrollü, AFFIRM Study sonuçlarına göre Natalizumab, yıllık atak oranını –plaseboya göre- %68 kadar azaltmıştır ($p<0.001$). T2 lezyon gelişimi de %83

kadar azalmıştır (p<0,001). Engellilik artışı %17 [plasebo %29] (p<0,001) olarak belirlenmiştir. (1) (2) Tysabri Observational Program (TOP) verileri ile Natalizumab'ın uzun süreli etkileri değerlendirmek için yapılan çalışmada yıllık atak oranı tedavi başlangıcında 1,99 iken, beşinci yılda 0,31 olarak belirlenmiştir (p<0,0001). Hasta grubunun ortalama EDSS skorları 5 yıla kadar değişmeden kalmıştır (Başlangıç EDSS= 3.5, Dördüncü yıl EDSS = 3.3) (3).

Natalizumab tedavisi öncesinde yapılması önerilen değerlendirme:
Aktif malignite varsa ⇨ Natalizumab tedavisi önerilmez
Aktif enfeksiyon varsa ⇨ Enfeksiyon sonlanıncaya kadar tedavi ertelenir
HIV (+) ise ⇨ bağışıklık baskılanmışsa Natalizumab tedavisi önerilmez
VZV için immünizasyon kontrolü. ve gerekirse aşılama önerilir.
Anti JCV Ab indeksi testi: Risk/yarar dengesi dikkate alınarak karar verilir.
Kan hücreleri sayımı, immünoglobulin düzeyleri, HBV ve HCV için de risk/yarar dengesine göre karar verilmesi önerilmektedir.

Tedavi başlangıcında bazal beyin MR görüntüleme yapılması ve peryodik olarak yapılacak MR tetkiklerinin PML dikkate alınarak değerlendirilmesi önerilmektedir. Anti JCV Ab düzeyi için de 6 ay aralarla tetkik önerilir. Natalizumab ile tedavi edilen hastalarda genel PML insidansı Bin hastada 2,1 - 4,2 arasındadır (4) (5) (6). Natalizumab uygulamasında doz aralığının 4 haftadan 5-8 haftaya uzatılması şeklinde uygulanan "Uzatılmış aralıklı dozlama" (EID) hastalık aktivitesi azalmış ve stabil hale gelmiş olan hastalarda, progressif multifokal lökoensefalopati riskini azaltmak için uygulanabilmektedir (7) (8) (9). Natalizumab tedavisnde %6 olguda zaman içinde Natalizumab'a karşı antikor gelişmektedir. Natalizumab'ın etkisini kaybettiği gözlenen durumlarda Kalıcı antikor pozitifliği akla getirmesi gereken olasılıklar arasındadır (10) (11) .

ALEMTUZUMAB

Anti - CD52 Humanize monoklonal antikordur. FDA tarafından 2014 yılında RRMS tedavisi için onaylanmıştır. T lenfositleri, B lenfositleri, monositler, natural killer (NK), dendritik hücreler, nötrofiller ve polimorfonukleer hüceler CD52 exprese etmektedir. Alemtuzumab kürü ile bu hücrelerde tükenme meydana gelmekte ve sonrasında repopulasyon gelişmektedir (12). Alemtuzumab uygulaması ile lenfositler bir ay içinde en düşük kan düzeyine ulaşır. B hücreleri 5 - 6 ayda, T hücreleri yaklaşık 1 yılda repopüle olurlar. Monositler 3 ay sonra başlangıç seviyelerine ulaşır. CD19(+) B hücreleri, lenfositler arasında ilk çoğalan hücrelerdir ve 3-6 ayda başlangıca düzeyine gelirler. 12 ayda başlangıç düzeylerinin %124-165'ine kadar artış belirlenmiştir(13).

Tedaviden iki hafta önce pişmemiş veya az pişmiş etler, yumuşak peynirler ve pastörize olmayan süt ürünleri yenilmemesi önerilir. Tedavi uygulamasının ilk 3 gününde Alemtuzumab infüzyonu ile birlikte 1000 mg metilprednizolon ve antihistaminik önerilmektedir. İnfüzyonlar esnasında ve sonrasında 28 gün boyunca günde iki kez 200 mg Asiklovir uygulanmasını önerenler de vardır. İnfüzyon sonrasında repopulasyon başlayıncaya kadar «Aseptik yaşam» önerilmektedir. Riskli gıdalardan kaçınma, septik ortamlardan kaçınma, çiğ etler, peynir, dondurma, pastörize olmayan süt ve süt ürünlerinin tüketilmemesi ile enfeksiyon riski minimizasyonu açısından önerilir.

CARE-MS 1 ve CARE MS 2 çalışmalarının sonuölarına göre Alemtuzumab, Interferon beta 1a sc (haftada 3 enjeksiyon) göre yıllık atak oranı açısından %49 - %74 kadar risk azalması sağlayabilmektedir (14) (15). Alemtuzumab ile ilişkili istenmeyen etkiler, enjeksiyon reaksiyonları, enfeksiyonlar, maligniteler, iatrojenik otoimmünite ve vasküler olaylar olarak belirlenmiştir. Arteriyel diseksiyon, akut trombotik mikroanjiyopati, bilateral akut retinal nekroz, otoimmün hemolitik anemi, alopesia universalis, hemofagositik sendrom gibi nadir görülen yan etki bildirimleri de vardır. Ciddi yan etkileri nedeniyle 2019 yılında The European Medicines Agency's Pharmacovigilance Risk Assessment Committee (PRAC) tarafından kullanımı konusunda uyarı yapılmıştır. Alemtuzumab kullanımının en az iki DMT rağmen oldukça aktif kalan olgular veya diğer DMTlerin kullanılamadığı durumlar ile sınırlanması önerilmiştir (16).

"Anti - CD20" MONOKLONAL ANTİKORLAR

MS patogenezinde B lenfositlerin kritik rollerinin ve etkinliklerinin giderek daha çok anlaşılması, CD 20 lenfositler ile ilgili tedavilerin önem kazanmalarına neden olmaktadır. B hücrelerinin yanında, T hücrelerşn küçük bir alt kümesi de CD20' yi eksprese eder. Halen kullanılmakta olan CD20 tedavilere ilişkin bilgi ve deneyim birikimi tedavi protokollerinde bu ajanların konumları için belirleyici olmaktadır. Yeni teknolojik yöntemlerle oluşturulan birçok aday Anti-CD20 geliştirilme aşamasındadır.

Başlangıç değerlendirmesi için yapılan taramalarda aktif malignite veya malignite öyküsü belirlenen hastalarda Anti-CD20 tedavilerin uygulanmaması önerilmektedir. Akut veya kronik aktif enfeksiyon belirlenen hastalarda CD20 tedavilerin enfeksiyon sonlanıncaya kadar ertelenmesi önerilir. CD 20 tedavi etkisindeki hastalarda aşılara karşı immün yanıtın yeterince oluşmaması riski nedeniyle bu tedavileri başlanmadan önce hastanın immünizasyon durumu kontrol edilmeli ve gereken aşılar, tedaviye başlamadan önce yapılmalıdır.

Rituximab

MS için randomize kontrollü çift kör, karşılaştırmalı çalışması bulunmamasına rağmen MS tedavisinde etkili olduğunu gösteren çok fazla sayıda gözlemsel veri ve deneyim paylaşımı bulunmaktadır. 15 çalışmanın değerlendirilmesi ile elde edilen ve 946 hastayı kapsayan bir meta analizde Rituximab tedavisinin yıllık atak oranı ve EDSS de azalma sağladığı belirlenmiştir. Rituksimab tedavisinde atak geçiren hasta oranı %15 olarak saptanmıştır (17).

Ocrelizumab

Rekombinant teknoloji ile üretilen humanize mAb.

Ocrelizumab ile IFN beta 1a nın karşılaştırıldığı OPERA-I çalışmasında Ocrelizumab grubunda yıllık atak oranında interferon grubuna göre %46 azalma (0.16 vs. 0.29) belirlenmiştir. OPERA-II çalışmasında ise belirlenen atak oranı azalması %47 dır. Engellilik ilerlemesi olan hasta yüzdesi Ocrelizumab grubunda interferona göre daha düşük bulunmuştur.

12 haftada 9.1'e karşı %13,6 (P<0.001) ve 24 haftada 6.9'a karşı %10,5 (P=0.003). Neoplazmların oranı Ocrelizumab grubunda %2,3, plasebo grubunda ise %0,8 olarak belirlenmiştir.

Ofatumumab

RRMS hastalarında yıllık atak oranını ve yeni gelişen MRGlezyon sayısı azalttığı gösterilmiştir. Diğer CD20 ler ile benzer özellikler gösterir.

Ublituximab

Glycoengineered teknikler ile üretilen yeni bir Anti-Cd20 mab. Faz 2 çalışması (ULTIMATE study) sonuçlarına göre MS trdavisi için uygun aday olarak görünmektedir.

1. **Polman CH, O'Connor PW, Havrdova E, Hutchinson M, Kappos L, Miller DH, Phillips JT, Lublin FD, Giovannoni G, Wajgt A, Toal M, Lynn F, Panzara MA, Sandrock AW.** *AFFIRM Investigators. A randomized, placebo-controlled trial of natalizumab for relapsing multiple sclerosis. N Engl J Med. 2006 Mar 2;354(9):899-910.*

2. **Miller DH, Soon D, Fernando KT, MacManus DG, Barker GJ, Yousry TA, Fisher E, O'Connor PW, Phillips JT, Polman CH, Kappos L, Hutchinson M, Havrdova E, Lublin FD, Giovannoni G, Wajgt A, Rudick R, Lynn F, Panzara MA, Sandrock AW.** *AFFIRM Investigators. MRI outcomes in a placebo-controlled trial of natalizumab in relapsing MS. Neurology. 2007 Apr 24;68(17):1390-401.*

3. **Butzkueven H, Kappos L, Pellegrini F, Trojano M, Wiendl H, Patel RN, Zhang A, Hotermans C, Belachew S.** *TYSABRI Observational Program (TOP) Investigators. Efficacy and safety of natalizumab in multiple sclerosis: interim observational programme results. J Neurol Neurosurg Psychiatry. 2014 Nov;85(11):1190-7. .*

4. *Elsbernd PM, Carter JL. Using Monoclonal Antibody Therapies for Multiple Sclerosis: A Review. Biologics. 2021 Jun 30;15:255-263.*

5. **Schwab N, Schneider-Hohendorf T, Melzer N, Cutter G, Wiendl H.** *Natalizumab-associated PML: Challenges with incidence, resulting risk, and risk stratification. Neurology. 2017 Mar 21;88(12):1197-1205.*

6. **Bloomgren G, Richman S, Hotermans C, Subramanyam M, Goelz S, Natarajan A, Lee S, Plavina T, Scanlon JV, Sandrock A, Bozic C.** *Risk of natalizumab-associated progressive multifocal leukoencephalopathy. N Engl J Med. 2012 May 17;366(20):1870-80. .*

7. **Ryerson LZ, Foley J, Chang I, Kister I, Cutter G, Metzger RR, Goldberg JD, Li X, Riddle E, Smirnakis K, Kasliwal R, Ren Z, Hotermans C, Ho PR, Campbell N.** *Risk of natalizumab-associated PML in patients with MS is reduced with extended interval dosing. Neurology. 2019 Oct 8;93(15):e1452-e1462.*

8. **Yamout BI, Sahraian MA, Ayoubi NE, Tamim H, Nicolas J, Khoury SJ, Zeineddine MM.** *Efficacy and safety of natalizumab extended interval dosing. Mult Scler Relat Disord. 2018 Aug;24:113-116.*

9. **Clerico M, De Mercanti SF, Signori A, Iudicello M, Cordioli C, Signoriello E, Lus G, Bonavita S, Lavorgna L, Maniscalco GT, Curti E, Lorefice L, Cocco E, Nociti V, Mirabella M, Baroncini D, Mataluni G, Landi D, Petruzzo M, Lanzillo R, Gandoglia I, Laroni.** *Extending the Interval of Natalizumab Dosing: Is Efficacy Preserved? Neurotherapeutics. 2020 Jan;17(1):200-207.*

10. **Calabresi PA, Giovannoni G, Confavreux C, Galetta SL, Havrdova E, Hutchinson M, Kappos L, Miller DH, O'Connor PW, Phillips JT, Polman CH, Radue EW, Rudick RA, Stuart WH, Lublin FD, Wajgt A, Weinstock-Guttman B, Wynn DR, Lynn F, Panzara MA.** *AFFIRM and SENTINEL Investigators. The incidence and significance of anti-natalizumab antibodies: results from AFFIRM and SENTINEL. Neurology. 2007 Oct 2;69(14):1391-403. .*

11. **Vennegoor A, Rispens T, Strijbis EM, Seewann A, Uitdehaag BM, Balk LJ, Barkhof F, Polman CH, Wolbink G, Killestein J.** *Clinical relevance of serum natalizumab concentration and anti-natalizumab antibodies in multiple sclerosis. Mult Scler. 2013 Apr;19(5):593-600.*

SÖZEL BİLDİRİLER

SB4

MOTOR VE NON MOTOR SEMPTOMLARI OLAN PARKİNSON HASTALARINDA DUYSAL POLİNÖROPATİNİN ELEKTROMİYOGRAFİ İLE GÖSTERİLMESİ

***[1]Gürsan Güneş Uygun*, [1]Devran Süer, [2]Onur Akan, [2]Raziye Tıraş**

[1]Sağlık Bilimleri Üniversitesi Haydarpaşa Numune Eğitim ve Araştırma Hastanesi, Nöroloji Kliniği, İstanbul
[2]Sağlık Bilimleri Üniversitesi Okmeydanı Eğitim ve Araştırma Hastanesi Prof. Dr. Cemil Taşçıoğlu Şehir Hastanesi, Nöroloji Kliniği, İstanbul

---

Amaç ve Giriş: İdiopatik parkinson hastalığı; yaş bağımlı, istirahat tremoru, bradikinezi, rijidite ile prezente olan bir nörodejeneratif hastalıktır. Periferik nöropati ve parkinson hastalığı ilişkisi son zamanların ilgi çeken konusudur. Biz bu çalışmada, polinöropati ve idiopatik parkinson hastalığı ilişkisini elektrofizyolojik yaklaşım ile göstermeyi amaçladık.

Gereç ve Yöntem: Çalışmaya Nöroloji Anabilim Dalı Hareket Bozukluğu polikliniğine başvuran, tremor dominant idiopatik parkinson hastalığı tanısı almış olan ve çalışmaya katılmayı kabul eden 20 parkinson hastası dahil edildi. Polinöropati yapabilecek diyabetes mellitus, vit b12 eksikliği, tiroid hastalıkları olanlar çalışma dışı bırakıldı. Tüm hastaların nörolojik muayeneleri, özgeçmişleri, sigara/alkol /madde kullanım alışkanlıkları ile birlikte UPDRS ölçeği kayıtlandı, UPDRS motor skorlar alt başlık olarak kayıt altına alındı. Elektrofizyolojik olarak, alt ekstremitelerde bilateral tibial ve peroneal BKAP amplitüdleri, sinir iletim hızları, bilateral sural DSAP ve sinir iletim hızları, üst ekstremitelerde bilateral median ve ulnar BKAP, bilateral median ve ulnar DSAP ve sinir iletim hızlarına bakıldı. Elektrofizyolojik değerlendirme, laboratuarımızın normal sınırlarda kabul edilen değerleri temel alınarak yapıldı.

Sonuç: Çalışmaya 13'ü (%65) kadın, 7'si (%35) erkek hasta alındı. 2 hasta levodopa+comt inhibitörü (%33.3), diğer hastalar levodopa (%66.7) tedavisi almaktaydılar. Hastaların yaş ortalaması 67.0±10.6 olarak izlendi. Hastalık süresi ortalaması 7.3±2.4 yıl olarak izlendi. Çalışmaya alınan 20 hastanın 6'sının elektromyografik incelemelerinde bilateral sural DSAP düşüklüğü izlendi. 6 hastanın tümünde ise bilateral ulnar DSAP düşüklüğü saptandı. Polinöropatisi olan grupta sağ sural DSAP ortalaması 3.0±3.2 µV, sol sural 4.4±2.1 µV, sağ ulnar DSAP 3.3±1.9 µV, sol ulnar DSAP 7.6±4.7 µV olarak izlendi. Çalışmamızda 6 hasta (%30) sensoriel aksonal polinöropati olarak kabul edildi. Hastaların toplam UPDRS skoru ortalaması 28.2±13.7, motor UPDRS skor ortalaması 16.2±7.2 olarak izlendi. Polinöropati olan ve polinöropati olmayan grupta hastaların yaşları, cinsiyet dağılımı anlamlı ($p > 0.05$) farklılık göstermemiştir. Polinöropati olan grupta sigara kullanım oranı polinöropati olmayan gruptan anlamlı ($p < 0.05$) olarak daha yüksekti. Polinöropati olan ve polinöropati olmayan grupta peroneal BKAP, tibial latans, sağ ulnar BKAP, sol sural SİH, sol ulnar BKAP, toplam UPDSRS skoru, motor UPDRS skoru anlamlı ($p > 0.05$) farklılık göstermemiştir. Polinöropati olan grupta sağ sural DSAP, sağ sural SİH, sağ ulnar DSAP, sol sural DSAP polinöropati olmayan gruptan anlamlı ($p < 0.05$) olarak daha düşüktü.

Tartışma: Parkinson hastalığı ve periferik sinir sistemi disfonksiyonu arasındaki ilişki hala tam olarak aydınlatılamamıştır. Parkinson hastalığına bağlı küçük lif tutulumu nöropatisi konusunda gün geçtikçe kanıtlar artarken, uzun süreli Levodopa kullanımına bağlı kalın lif tutulumuna bağlı polinöropati, değerlendirme konusunda sıkıntılar yaratabilmektedir. Parkinson hastalığında görülen polinöropati multifaktöriyel olabileceği gibi, parkinson hastalığının kendisine de bağlı olabilir. Parkinson ve nöropati ilişkisine dair sorulara cevap bulabilmek için, erken döneminde parkinson hastaları nöropatiye katkıda bulunan faktörler ve nöropatik semptomlar açısından yakın takibe alınmalıdır.

SB6

HEMİFASİAL SPAZM VE BLEFAROSPAZMDA DEPRESYON VE UYKU KALİTESİ

***[1]ilknur Güçlü Altun*, [2]ilknur Güçlü Altun**

[1]Kartal Dr. Lütfi Kırdar Şehir Hastanesi Nöroloji Kliniği, İstanbul
[2]Kartal Dr. Lütfi Kırdar Şehir Hastanesi, Nöroloji Kliniği, İstanbul

---

Giriş ve Amaç: Hemifasiyal spazm (HFS), ipsilateral fasiyal sinir tarafından innerve edilen kasların tek taraflı istemsiz tonik ve klonik kasılmaları ile karakterize kronik bir hastalıktır. En yaygın nedeni sinire baskı yapan ektatik veya anormal bir kan damarıdır. Aralıklı ani istemsiz kasılmalar duygusal ve sosyal sıkıntılara yol açarak yaşam kalitesinde etkilenmeye neden olabilir. Blefarospazm (BS), orbicularis oculi kasının bilateral, sıklıkla simetrik ve senkron kasılmaları ile seyreden bir fokal distoni şekli olup HFS ile benzer başlangıç semptomlarına sahiptir. BS'nin en yaygın şekli iyi huylu esansiyel blefarospazm (BEB) etyolojisi bilinmeyen geç başlangıçlı fokal distoninin bir formu olarak kabul edilir. BS'nin bazal ganglion disfonksiyonu ile bağlantılı olduğu bulunmuştur. Hemifasial spazm ve blefarospazm hastalarında psikiyatrik komorbiditeler ve yaşam kalitesini etkileyen faktörlerle ilgili çalışmalar fazla olmakla birlikte uyku bozukluklarına dair literatürde yeterli bilgi bulunmamaktadır.Çalışmamızın amacı HFS ve BS hastalarında depresyon ve uyku kalitesini belirlemek ve farklılık olup olmadığını saptamaktır.

Gereç ve Yöntem: Kartal Dr Lütfi Kırdar Şehir Hastanesi hareket bozuklukları polikliniğinden Eylül 2020-Ekim 2021 tarihleri arasında takip edilen ve botulinum toksin tedavisi alan blefarospazm ve hemifasial spazm tanılı 39 hasta çalışmaya alınmıştır. 18 yaş üstünde başka bir kronik hastalığı ve ilaç kullanımı olmayan testleri yapabilecek düzeyde olan 39 hasta (25HFS, 14 BS) klinik ve demografik özellikleri kayıt edilerek, Beck depresyon ölçeği, Pittsburgh uyku kalitesi ölçeği, Epworth uykululuk ölçeği ile değerlendirilmiştir.

Sonuç: Çalışmaya 14'ü blefarospazm 25'i hemifasial spazm tanılı 39 hasta ve 20 sağlıklı yetişkinden oluşan kontrol grubu alınmıştır. 25'i kadın 14'ü erkek olan hastaların yaş ortalaması 58,15±12.85'dir. Hastalık süresi ortalaması 6,41 yıldır. Parametrik koşulları sağlamadığından ölçüm değerleri arasında anlamlılık Mann-Whitney U testiyle değerlendirilmiştir. Anlamlılık $p<0.05$ olarak alınmıştır. Olgu-kontrol grupları arasında Beck depresyon ölçeği ($p=0.068$), Pittsburgh uyku kalitesi ölçeği ($p=0.077$) ve Epworth uykululuk ölçeği ($P=0.525$) testlerinde aldıkları puanlara göre anlamlı fark olmadığı gösterilmiştir. Blefarospazm ve hemifasial spazm grupları arasında testlerde aldıkları puanlara göre anlamlı fark görülmemiştir. (Beck depresyon ölçeği ($p=0.229$), Pittsburgh uyku kalitesi ölçeği ($p=0.254$) ve Epworth uykululuk ölçeği ($P=0.426$))

Tartışma: Depresyon ve uyku bozuklukları kronik nörolojik hastalıklara sık eşlik eden ve yaşam kalitesini etkileyen durumlardır. Çalışmamızda hasta ve kontrol grubu sayısı az ve uyku değerlendirmesine yönelik testler kısıtlı olmakla beraber bu konuda yapılan çalışmaların yetersizliğine dikkat çekmek istenmiştir. Uyku hastalıklarını tanıyıp tedavi etmek kronik nörolojik hastalıkların tedavisinde daha iyi sonuçlar elde edilmesini sağlamaktadır.

SB7

ERİŞKİN SPİNAL MUSKÜLER ATROFİ HASTALARINDA NUSİNERSEN TEDAVİSİNİN KLİNİK ETKİLERİ VE TEDAVİ SÜRECİNİN İNCELENMESİ-TEK MERKEZ DENEYİMİ

[1]Recep Yevgi

[1]Atatürk Üniversitesi Tıp Fakültesi, Nöroloji Anabilim Dalı, Erzurum

---

Giriş: Spinal müsküler atrofi (SMA), survival motor neuron 1 (SMN1) geninin 7 ve 8. eksonlarının homozigot yokluğundan kaynaklanan, otozomal resesif olarak kalıtılan nörodejeneratif bir hastalıktır. Bir antisens oligonükleotid olan nusinersen, yakın zamanda FDA tarafından SMA tedavisi için onay aldı. Çalışmamızda nusinersen tedavisi alan erişkin SMA hastalarına ilişkin klinik deneyimlerimizi paylaşmayı amaçladık.

Gereç ve Yöntem: Çalışmaya Atatürk Üniversitesi Tıp Fakültesi Nöroloji Anabilim Dalı'nda nusinersen tedavisi alan 14 SMA hastası dahil edildi. Hastalara nusinersen 1., 29., 85. ve 274. günlerde intratekal olarak 12 mg dozunda uygulandı. İlk dozdan önce ve dördüncü dozdan 4 ay sonra Hammersmith fonksiyonel motor skalası (HMFSE) ile değerlendirme yapıldı. Hastaların laboratuvar sonuçları, lomber ponksiyon esnasında karşılaşılan zorluklar, (LP)sonrası komplikasyonlar ve ilaç ilişkili yan etkiler kaydedildi.

Bulgular: Hastalarımızın 9'u erkek 7'si kadındı. Hastaların ortalama yaşı 27.6 ± 9.9 (min-max:18-46)'di. 15 hasta SMA tip 3, 1 hasta SMA tip 2'idi. Tedavi öncesi ortalama HMFSE skoru 31.8 (min 5-max 50), yükleme dozu sonrasında ortalama HMFSE skoru 35.4 (min 8-max 53) olarak değerlendirildi. Tedavi öncesi ve sonrasında HMFSE skorlarında anlamlı istatistiksel fark izlendi. Skolyoz nedeniyle 1 hasta da konvansiyonel LP yapılamadı; floroskopi eşliğinde dört yükleme dozu tamamlandı ancak takibinde hasta tedaviyi bıraktı. 1 hastaya aşırı kaygılı olması nedeniyle anestezi eşliğinde LP yapıldı. Hastaların 8'i 6. dozlarını, 2'si 7.dozlarını, 5'i 8. dozlarını tamamladı. Hastalarda intratekal nusinersen uygulaması genellikle iyi tolere edildi. 5. ve 8. doz tedavisi verilen 2 hastada LP'den sonra intrakranial hipotansiyona bağlı baş ağrısı gelişti. Hastalarının tamamının takibinde ilaç uygulaması sonrası proteinüri saptanmadı. Hastalarda nusinersene bağlı yan etki izlenmedi.

Sonuç: Hastalarımızın HMFSE skorlarında yükleme dozu sonrasında anlamlı artış olduğu izlendi. İntratekal nusinersen uygulamasında, skolyoz ve aşırı korku-kaygı ilaç uygulamasındaki karşılaştığımız ana zorluklarımızdı. Bazı hastalarda tekrarlayan LP uygulamaları post-LP baş ağrısına neden olabilir ancak uygun tedavi ve takiple geri dönüşümlü olması açısından tedavinin devamına engel teşkil etmemektedir. Proteinüri, sık görülen yan etki olarak bildirilmesine rağmen hastalarımızda görülmedi.

SB8

SİSTEMİK LUPUS ERİTEMATOZUS TANILI HASTALARDA PERİFERİK NÖROPATİNİN YAŞAM KALİTESİ ÜZERİNE ETKİSİ

***[1]Ahmet Yıldırım*, [2]Edip Gökalp Gök**

[1]Kartal Dr. Lütfi Kırdar Şehir Hastanesi, Nöroloji Kliniği, İstanbul
[2]Medical Park Gaziantep Hastanesi, Romatoloji Kliniği, Gaziantep

---

Giriş ve Amaç: Sistemik lupus eritematozus (SLE) çok sayıda otoantikorla karakterize çeşitli klinik tablolara neden olan kronik inflamatuar otoimmün bir hastalıktır. Periferik nöropati, SLE'de görülen önemli bir bulgudur. Bu çalışmanın amacı periferik nöropatisi olan ve olmayan SLE tanılı hastalarda yaşam kalitesini karşılaştırmaktır.

Gereç ve Yöntem: Çalışmaya 15 SLE tanılı hasta dahil edildi. Tüm hastaların nörolojik muayenesi ve elektromiyografi (EMG) incelemesi yapıldı. Kısa form 36 yaşam kalitesi ölçeği (KF-36), yaşam kalitesini ölçmek için kullanıldı. LANNS ağrı skalası (Leeds Asseessment of Neuropathic Symptoms and Signs) tüm hastalara uygulandı.

Sonuç: Sinir ileti incelemesinde 15 hastanın 6 sında (%40) periferik nöropati mevcuttu. Nöropati formu olarak en fazla simetrik duyusal aksonal polinöropati saptandı. Periferik nöropati saptanan hastalarda KF 36 yaşam kaitesi ölçeğinde; fiziksel fonksiyon, fiziksel rol güçlüğü, emosyonel rol güçlüğü ve ağrı parametrelerinde nöropatisi olmayan hastalara göre anlamlı derecede düşük skorlar elde edildi ($p \leq 0.05$). LANNS skoru, nöropatisi olan grupta anlamlı derecede yüksek bulundu (p: 0,001). Nöropati varlığı, hastalık süresi ile orantılı olarak yüksek bulundu (p:0.03).

Tartışma: Çalışmamız SLE tanılı hastalarda periferik nöropatinin sık olarak görüldüğü, bu durumun ağrıya, emosyonel ve fiziksel fonksiyon bozukluğuna neden olarak hastanın yaşam kalitesini düşürdüğünü göstermiştir.

SB9

KUTANÖZ ALLODİNİSİ OLAN VE OLMAYAN MİGREN HASTALARININ KLİNİK VE DEMOGRAFİK ÖZELLİKLERİNİN DEĞERLENDİRİLMESİ

[1]Özlem Öztürk Tan

[1]Ankara Şehir Hastanesi Nöroloji Kliniği, Ankara

Giriş ve Amaç: Kutanöz allodini; dokunma, saç tarama gibi ağrıya neden olmayacak normal bir uyaranla ağrı ve aşırı duyarlılık hissedilmesi olarak tanımlanmaktadır. Daha önceki çalışmalarda migren tanısı almış hastalarda kutanöz allodini sıklığında artış saptanmış olup gelişiminden santral sensitizasyonun sorumlu olduğu bildirilmiştir. Çalışmamızda üçüncü basamak nöroloji kliniğine başvuran allodinisi olan ve olmayan migren hastalarının demografik ve kinik özelliklerinin karşılaştırılmalı olarak değerlendirilmesi hedeflenmiştir.

Yöntem: Ağustos-Kasım 2021 tarihleri arasında Ankara Şehir Hastanesi Nöroloji Polikliniğine başvuran, Uluslararası Baş Ağrısı Topluluğu'nun 2013 tanı kriterlerine göre migren tanısı alan hastalar prospektif olarak çalışmaya dahil edilmiştir. Hastalar Allodini Semptom Anketi Tükçe Versiyonu ile değerlendirilmiştir. Allodinisi olan 35 migren hastası benzer yaş ve cinsiyette allodini yakınması olmayan 41 migren hastası ile karşılaştırılmıştır. Hastaların demografik özellikleri (yaş, cinsiyet, eğitim yılı, vücut kitle indeksi, ailede migren varlığı), migrene ait klinik özellikleri (hastalık süresi, aura varlığı, atak sıklığı, ağrılı gün sayısı, menstrüasyonla ilişkisi, analjezik kullanım sıklığı) ve vizüel analog skalaya göre ağrı şiddeti, migren disabilite değerlendirme ölçeğine göre engellilik skoru kayıt edilmiştir.

Bulgular: Kutanöz allodinisi olan 35 (31 kadın,4 erkek) ve olmayan 41 (32 kadın, 9 erkek) hasta çalışmamıza dahil edilmiştir. Hastaların yaş, cinsiyet, eğitim yılı, VKİ, sigara kullanımı gibi demografik özelliklerinde anlamlı fark saptanmamıştır. Ayrıca migren atak sıklığı, analjezik kullanım sıklığı, aura varlığı, VAS a göre ağrı şiddetleri arasında anlamlı fark saptanmamıştır. MİDAS skorları (p: 0.043) ve ağrılı gün sayısı (p: 0.05) allodini tarifleyen hastalarda anlamlı olarak daha yüksek saptanmıştır.

Sonuç: Çalışmamızda kutanöz allodinisi olan hastalarda migrene bağlı dizabilite skorlarının ve ağrılı gün sayılarının anlamlı düzeyde artmış olduğu saptanmıştır. Allodini varlığı, migrenin kronikleşmesini göstermede önemli bir bulgu ve dizabilite artışı ile ilişkili olduğu görülmüştür. Allodininin migrenin ilerlemesinde gerçek değiştirilebilir bir risk faktörü olup olmayacağını netleştirmek için daha fazla klinik çalışmaya ihtiyaç vardır.

SB10

İLK ATAKLA TANI ALAN MULTİPL SKLEROZ HASTALARINDA GÖRME YOLLARI, RENKLİ GÖRME VE DERİNLİK ALGISI İLE İLGİLİ PARAMETRELERİN DEĞERLENDİRİLMESİ

[1]Mert Abdullah Cilli , [2]Burcu Yüksel, [3]Özdemir Yüksel , [4]Belkıs Koçtekin , [5]Esra Cilli, [6]Fatma Kurtuluş, [7]Özden Yener Çakmak , [8]Mehmet Bulut

[1]S.B. Antalya İl Sağlık Müdürlüğ Kemer Devlet Hastanesi Nöroloji Kliniği , Antalya
[2]S.B.Ü İstanbul Bakırköy Dr. Sadi Konuk Eğitim Araştırma Hastanesi Nöroloji Kliniği, İstanbul ,
[3]S.B.Ü Antalya Eğitim ve Araştırma Hastanesi ,Göz Hastalıkları Kliniği,Antalya
[4]S.B.Ü Antalya Eğitim ve Araştırma Hastanesi ,Fizyoloji Anabilim Dalı,Antalya
[5]S.B.Ü Antalya Eğitim ve Araştırma Hastanesi ,Nöroloji Kliniği,Antalya
[6]S.B.Ü Dışkapı Yıldırım Beyazıt Eğitim ve Araştırma Hastanesi ,Nöroloji Kliniği , Ankara
[7]S.B.Ü Antalya Eğitim ve Araştırma Hastanesi , Nöroloji Kliniği ,Antalya,
[8]S.B.Ü Antalya Eğitim ve Araştırma Hastanesi ,Göz Hastalıkları Kliniği,Antalya,

---

Giriş ve Amaç: Çalışmamızda 2017 revize McDonald kriterlerine göre tek atak ile tanı almış ve optik nörit öyküsü olmayan Multiple Skleroz (MS) hastalarının, tekrarlayan atak veya hastalıkta progresyon gelişmeden önce görme yolları ve görme ile ilişkili parametrelerini değerlendirmeyi, olası nörodejeneratif süreçlerin erken evredeki bulgularını tespit etmeyi amaçladık.

Gereç ve yöntem: Tek merkezli kesitsel vaka kontrol çalışmasında kriterlere uyan MS hastaları ve sağlıklı gönüllüler göz hastalıkları hekimince değerlendirildi. VEP, OCT, FM-100 HUE ve Titmus testleri uygulandı. P100 latans ve amplitüd ölçümleri yapıldı. RNFL, GCL tabakalarının ölçümlerini içeren OCT parametreleri değerlendirildi. Koroid kalınlığı ölçüldü. FM-100 HUE test ile total hata skorları, kırmızı-yeşil parsiyel hata skorları ve mavi-sarı parsiyel hata skorları, Titmus testi ile derinlik algısı değerlendirildi.

Sonuç: Çalışmaya benzer yaş ve cinsiyette 20 MS (40 göz) ve 23 sağlıklı gönüllü (46 göz) katıldı. MS hastalarının medyan EDSS skoru 1 (min:0; maks:4,5) , medyan hastalık süresi (semptom ve bulgu başlangıcından itibaren geçen süre) 4,5 ay (min:1; maks:28) olarak belirlendi. Çalışmamızda FM-100 HUE ile yapılan renkli görme testinde hasta grubuda BYS (mavi-sarı hata skoru) değerlerinin istatistiksel olarak daha yüksek olduğu gözlendi (p=0,018). MS hasta grubunun ortalama P100 latans değeri (113,65±8,19) kontrol grubuna göre (107,53±5,6) istatistiksel olarak daha uzundu (p<0,001). MS hasta grubunun ortalama P100 amplitüd değeri istatistiksel olarak daha düşüktü (p=0,009). MS hastalarında gangliyon hücre kalınlığının istatistiksel olarak daha düşük olduğu saptandı (p=0,013). Ayrıca MS hastalarında gangliyon hücre kalınlığı ile RNFL kalınlığı (r=0,753; p<0,001) arasında pozitif yönde güçlü bir korelasyon saptandı. Derinlik algısı arasında iki grup arasında anlamlı fark saptanmadı.

Tartışma: Çalışmamız erken dönemde (ort.4.5 ay) ve düşük EDSS skorlu (ort. EDSS:1) hastaları değerlendirmesi açısından önemlidir. Erken dönemde bile optik nöritten bağımsız olarak hasta grubunda kontrol grubuna göre P100 latansının uzadığı ve amplitüd değerlerinin düştüğü, gangliyon hücre kalınlığının azaldığı, renkli görme testlerinden BYS'nin etkilenimi dikkati çekmektedir. Retinadan primer vizüel kortekse kadar olan vizüel yolak MS tarafından hedef haline gelebilir. Bu durum optik nöritten bağımsız olarak subklinik demiyelinizasyon veya aksonal ve nöronal dejenerasyonla ilişkili olabilir.

SB12

AKROPARESTEZİ: FABRY HASTALIĞINDA AKILDA TUTULMASI GEREKEN BİR PREZENTASYON

[1]Merve Yoldaş Çelik*, [1]Fehime Erdem, [1]Ayşe Yüksel Yanbolu, [1]Havva Yazıcı, [1]Ebru Canda, [1]Sema Kalkan Uçar, [1]Mahmut Çoker

[1]Ege Üniversitesi Tıp Fakültesi Çocuk Metabolizma ve Beslenme Bilim Dalı

Giriş ve Amaç: Fabry hastalığı, α-galaktosidaz A eksikliği sonucu sfingolipid birikimiyle giden kalıtsal bir metabolik hastalıktır. Sfingolipidler endotel, damar duvarı, renal epitel, kalp myositi, nöronal hücrelerde birikerek çoklu organ tutulumuna neden olur. Hastalık çocukluk çağında daha çok akroparestezi ile kendini gösterir. Akroparestezi; özellikle el ve ayaklarda, yanma tarzında olan şiddetli ağrı atakları olarak tanımlanır, tedavi edilmemiş hastalar başta olmak üzere, her yaşta görülebilir. Çevre sıcaklığındaki ani değişiklikler, soğuğa veya sıcağa maruz kalma, stres, ağrı ataklarını tetikleyebilir. Anjiokeratom, ısı intoleransı, hipohidrozis ve kornea vertisilata hastalığın diğer bulguları arasındadır. Hastalık ilerledikçe gastrointestinal semptomlar (ishal, karın ağrısı), böbrek yetmezliği, kardiyomiyopati ve serebrovasküler olaya bağlı nörolojik defisit ortaya çıkabilir. Bu çalışmada akroparestezi semptomu bulunan Fabry hastalarının klinik özelliklerinin değerlendirilmesi amaçlanmıştır.

Gereç ve Yöntem: Ege Üniversitesi Tıp Fakültesi Çocuk Metabolizma ve Beslenme Bilim Dalı'nda Ekim 1994 – Kasım 2021 tarihleri arasında izlenmiş olan, akroparestezi semptomuna sahip 15 Fabry tanılı hasta ile retrospektif çalışma gerçekleştirildi.

Bulgular: Hastaların tanı yaşı 6 ila 60 yıl arasında değişmekteydi (median yaş: 25 yıl). Hastaların 4'ü kadın 11'i erkek olup tümünde akroparestezi semptomu vardı. 3 hasta akroparestezinin günlük yaşam fonksiyonlarını etkilemesi nedeniyle gabapentin tedavisi kullandı. Ayırıcı tanı amacıyla EMG yapılabilen 5 hastanın 2'sinde polinöropati kaydedildi, diğer 3 hastanın EMG'si normaldi. Hastalarda eşlik eden nörolojik semptomlar değerlendirildiğinde 5 hasta tinnitus, 3 hasta vertigo, 2 hasta amnezi, 1 hasta baş ağrısı bildirdi. 1 hastanın geçirilmiş serebrovasküler olay öyküsü vardı ve bu hastanın muayenesinde alt ekstremitede kas gücü 4/5 olarak bulundu. Geri kalan hastaların nörolojik muayenesi normaldi. Diğer sistem tutulumlarına bakıldığında 12 hastada anjiokeratom, 12 hastada kornea vertisilata, 9 hastada gastrointestinal semptom, 8 hastada proteinüri, 8 hastada hipohidroz, 6 hastada kardiyak tutulum, 6 hastada işitme kaybı kaydedildi. KBY'si olan 2 hasta exitus oldu.

Tartışma ve Sonuç: Akroparestezi, Fabry hastalığının çocukluk çağında oraya çıkabilen erken bulgularından biridir, ancak her yaşta görülebilir. Fabry hastalığı düşünülmediğinde, özellikle erişkin yaş grubundaki hastalar, başka tanılarla izlenebilir. Bu nedenle hastalığın diğer organ tutulumları aranarak erken tanı koymak amaçlanır. Çalışmamızda da hastalarda akroparesteziye ek olarak çoğunlukla böbrek tutulumu da vardı. Bir hastada serebrovasküler olay geliştiğini, iki hastanın ise morbiditeler nedeniyle kaybedildiğini bildirdik. Klinisyenin 'akroparestezi' semptomunu tanıyarak Fabry Hastalığı'nı ayrıcı tanıda akla getirmesi erken tanı için oldukça önemlidir. Erken tanı ve tedavi ile kardiyomyopati, böbrek yetmezliği, nörolojik defisit gibi önemli morbidite ve mortalite nedenlerinin önüne geçilebilir.

SB15

BEYAZ YAKA ÇALIŞANLARDA BAŞ AĞRISI VE İŞ GÜCÜ KAYBI

[1]Güven Arslan

[1]Acıbadem Kayseri Hastanesi, Nöroloji Kliniği

Giriş ve Amaç: Baş ağrısı, nöroloji kliniklerinde en sık karşılaşılan yakınmalardan biridir. Günlük hayatı olumsuz yönde etkilediği bilinmekle birlikte çalışan kesim için iş gücünde önemli kayıplara yol açtığı tahmin edilmektedir. Bu çalışmada, özel sektörde üretim tesislerinde görevli beyaz yaka ofis çalışanlarında anksiyete, depresyon ve baş ağrısını incelenmesi ve bunların iş gücü üzerine etkilerinin saptanması amaçlanmıştır.

Gereç ve Yöntem: Özel sektörde üretim hizmeti veren tesislerde beyaz yaka çalışan olarak görev yapmakta olan 60 kişiye sözel onamları alındıktan sonra online olarak hazırlanmış anketler iletilmiştir. Bu anketler demografik veri anketi, baş ağrısı semptom anketi, İş Limitasyonu Ölçeği Kısa Formu (İLÖ-KF) anketi ve Hastane Anksiyete ve Depresyon Ölçeği (HAD) anketinden oluşmaktadır. Cevaplar IBM SPSS Statistics v25 programında analiz edilmiştir. Baş ağrısı tiplemesi için ICHD-3 uluslararası kriterleri kullanılmıştır. Olgularda baş ağrısı, anksiyete ve depresyon olup olmadığı, iş gücü kayıplarının hesaplanması ve sonrasında bunların birbiri ile korelasyon gösterip göstermediği araştırılmıştır.

Bulgular ve Sonuç: Çalışmaya katılan 60 kişilik grubun deskriptif analizinde %43,3 erkek, %56,7 kadın olgulardan oluştuğu görülmüştür. Baş ağrısı sıklığına "hergün" olarak cevap verenler %3,3, "haftada 1-2 defa" cevabını verenler %33,3 ve "ayda 1-3" cevabını verenler %63,3 olarak hesaplanmıştır. Baş ağrı alt tipine göre analizde ise katılımcıların %20'si baş ağrısı yaşamadığı, %41,7'sinin gerilim tipi baş ağrısı olduğu, %38,3'ünün ise migren ağrısı (%30 auralı, %70 aurasız) yaşadığı görülmüştür. Verimlilik kaybının yüzdesel analizinde çalışmaya katılan tüm olgularda ortalama %4 verimlilik kaybı (M= 4,00, SD= 1,84) saptanmıştır. Baş ağrısı alt tiplerine baktığımızda auralı migren olan grupta verimlilik kaybı oranı %4,55 (SD=1,81), aurasız migren grubunda %3,66 (SD= 2,05), gerilim tipte %4,18 (SD= 1,74) ve baş ağrısı olmayan grupta %3,79 (SD= 1,87) hesaplanmıştır. En yüksek verimlilik kaybının auralı migren grubunda olduğu görülmüştür. Ağrı sıklığına göre bakıldığında "ayda 1-3" defa baş ağrısı olan grupta verimlilik kaybı %3,66 (SD= 1,80), "haftada 1-2" ağrısı olanlarda %4,35 (SD= 1,68) ve "hergün" baş ağrısı tarifleyenlerde %7,04 (SD=0,72) bulunmuştur. Ağrı sıklığı arttıkça verimlilik kaybının arttığı görülmüştür. Tüm olguların analizinde HAD anksiyete puanı ortalaması M= 9,23, SD= 3,82 olarak bulunmuş ve katılımcılarda ortalamada anksiyete olmadığı düşünülmüştür. HAD depresyon puanları incelendiğinde M=7,23, SD= 3,51 olarak hesaplanmış ve çalışma populasyonu ortalamasında depresif etkilenme olduğu saptanmıştır.Ağrı sıklığı ayda 1-3 olan grupta HAD-A M=8,76(SD= 3,45), hergün ağrı olanlarda M=10,00 (SD= 1,41) hesaplanmış ve ağrı sıklığı arttıkça anksiyete puanlarının da arttığı görülmüştür. HAD-D depresyon analizinde ayda 1-3 ağrısı olan grupta puan ortalaması M=6,89 (SD=3,36) iken haftada 1-2 ağrısı olan grupta M=7,50 (SD= 3,53) bulunmuş ve yine ağrı sıklığı arttıkça depresyon oranının arttığı görülmüştür.Son olarak korelasyon analizinde HAD-A puanları ve verimlilik kaybı arasında r=,463, p<0.01, HAD-D puanları ile verimlilik kaybı arasında r=,380, p<0.01 güçlü ve anlamlı bir pozitif korelasyon saptanmıştır.

Tartışma: Baş ağrısı iş gücünü önemli oranda etkileyen bir durumdur. Kişileri hem psikiyatrik hem fiziksel olarak etkilemektedir. Verimlilik kaybına yol açarak toplumumuz için zaman ve maddi kayıplara yol açmaktadır. Çalışmamız ile bu konuda farkındalık oluşturmayı, beyaz yaka özelinden yola çıkarak tüm çalışanlarımızda baş ağrısı ve psikiyatrik problemlerin iş gücü üzerindeki negatif etkisini göstermeyi başardık. Bu noktada düzenli sağlık kontrolleri ve destek ile üretimde verimliliğin artabileceğini düşünülmektedir.

SB18

AKUT İSKEMİK İNME HASTALARINDA İNME CİDDİYETİ İLE MODİFİYE ŞOK İNDEKSİ ARASINDAKİ İLİŞKİ

[1]Ayşegül Demir, ***[2]Fettah Eren***

[1]Sağlık Bilimleri Üniversitesi, Konya Şehir Hastanesi, Nöroloji Kliniği, Konya
[2]Selçuk Üniversitesi Tıp Fakültesi, Nöroloji Anabilim Dalı, Konya

---

Giriş ve Amaç: Şok indeksleri hemorajik şokun ciddiyetini ve transfüzyon ihtiyacını ortaya koymakta iken başta sespis ve kardiyopumloner hastalıklar olmak üzere birçok hastalıkta klinik durumu öngörmektedir. İnmede şok indeksinin klinik durumu değerlendirdiği güncel çalışmalar mevcut iken modifiye şok indeksi üzerine veriler kısıtlıdır. Bu çalışmada tüm şok indeklerinin disabilite ve mortalite ile ilişkisinin değerlendirilmesi amaçlanmıştır.

Gereç ve Yöntem: Çalışmaya akut iskemik inme tanısı ile takip edilen hastalar alındı. Hastaların yatışı sırasında National Institutes of Health (NIH) inme ölçeği ve modifiye Rankin skoru (mRS) puanları hesaplandı. Hastalar NIH inme ölçeği (15 üzeri=ağır, 15 ve altı hafif) ve modifiye Rankin skorlarına (3 üzeri=ağır, 3 ve altı) göre gruplara ayrılarak incelendi. Hastaneye yatış anında nabız sayısı, sistolik ve diyastolik kan basıncı değerleri kaydedildi. Ortalama kan basıncı hesaplandı. Tüm hastaların şok indeksi (nabız sayısı / sistolik kan basıncı), yaş ilişkili şok indeksi (yaş x şok indeksi), modifiye şok indeksi (nabız sayısı / ortalama kan basıncı) ve yaş ilişkili modifiye şok indeksi (yaş x modifiye şok indeksi) değerleri belirlendi. Disabilite ve mortalite durumuna göre bu veriler gruplar arasında karşılaştırılarak incelendi.

Sonuç: Çalışmada %43i,8'i (n=112) kadın, %56,3'ü (n=144) erkek ve yaş ortalaması=68,69±13,56 olan 256 iskemik inme hastası vardı. NIH inme ölçeği değerine göre 38 (%14,8) hastada ağır disabilite belirlendi. Ağır disabilite grubunda yaş ilişkili şok indeksi ve yaş ilişkili modifiye şok indeksi daha yüksekti (p=0,001). NIH inme ölçeği ile yaş ilişkili şok indeksi ve yaş ilişkili modifiye şok indeksi arasında pozitif korelasyon vardı (p=0,002; r=0,197; p=0,001; r=0,215 sırasıyla). mRS skoru yüksek olan hastalarda yaş ilişkili şok indeksi ve yaş ilişkili modifiye şok indeksi daha yüksekti (p=0,018; p=0,004). Disabilite durumuna göre ROC-curve analizinde yaş ilişkili şok indeksi (p=0,001; area=0,980; CI=0,582-0,779) ve yaş ilişkili modifiye şok indeksi (p=0,001; Area=0,689; CI=0,592-0,786) istatistiksel olarak anlamlıydı. Yaş ilişkili şok indeksi kesim noktası %68,4 sensitivite ve %64,8 spesifite ile 37,39, yaş ilişkili modifiye şok indeksi ise %68,4 sensitivite ve %60,0 spesifite ile 50,83 olarak belirlendi. Hastane içi mortalite oranı %12,5 olarak hesaplandı. Yaş ilişkili şok indeksi ve yaş ilişkili modifiye şok indeksi değerleri mortalite grubunda daha yüksekti (p=0,002; p=0,001). Şok indeksi ve modifiye şok indeksi gruplar arasında benzerdi (p=0,410; p=0,135). Mortalite durumuna göre ROC-curve analizinde yaş ilişkili şok indeksi (p=0,002; area=0,673; CI=0,577-0,770) ve yaş ilişkili modifiye şok indeksi (p=0,001; Area=0,712; CI=0,625-0,799) istatistiksel olarak anlamlıydı. Yaş ilişkili şok indeksi kesim noktası %65 sensitivite ve %64,0 spesifite ile 37,06, yaş ilişkili modifiye şok indeksi ise %71,9 sensitivite ve %62,9 spesifite ile 51,72 olarak belirlendi.

Tartışma: Şok indeksleri travma ve yoğun bakım hastaları yanında vasküler hastalıklarda da önemli bir belirteç olarak gösterilmektedir. Bu çalışma ile inme hastalarında klinik durumu ve mortaliteyi değerlendirmek için yaş ilişkili şok indeksi ve yaş ilişkili modifiye şok indeksinin önemli bir parametre olduğu ortaya konulmuştur.

SB21

COVID-19-19 TANILI HASTALARDA EEG BULGULARI

[1]Nur Türkmen, ***[1]Nur Türkmen, [2]Ahmet Buğrul, [2]Bülent Oğuz Genç***

[1]Tekirdağ Dr. İsmail Fehmi Cumalıoğlu Şehir Hastanesi Klinik Nörofizyoloji Kliniği
[2]Necmettin Erbakan Üniversitesi Meram Tıp Fakültesi Nöroloji ABD

Giriş: COVİD-19 ile ilişkili nörolojik bulgular yaygın ve heterojendir. Öncü klinik bulgu solunum disfonksiyonu olmasına rağmen, nörolojik tutuluma ait soru işaretleri de ortaya çıkmaktadır. EEG'deki bazı bulguların COVİD-19 a spesifik olabileceğini iddia eden birçok bildiri mevcuttur.

Yöntem: 1 Mart 2020 ile 15 Şubat 2021 tarihleri arasında hastaneye başvurup EEG için konsülte edilen COVİD-19 hastaları geriye dönük incelendi. Araştırmada veri tabanları "COVİD-19 (ICD Kodu: 10: U07.3) ve"EEG "terimleri ile sorgulandığında elde edilen toplam hasta sayısı 32'di. COVİD-19 kesin tanısının doğrulanamaması nedeni ile dışlanan hasta sayısı 12'di. Salgın sırasında nörolojik bulgusu olup rutin EEG (rEEG) uygulanan kesin COVİD-19 tanılı 20 yetişkin hasta çalışmaya dahil edildi.

Bulgular: Zemin aktivitesi anormallikleri dört hastadan birinde belirgindi (n: 5,%25). Sol frontotemporal bölge eğilimi gösteren (n: 2,%10) fokal yavaşlama (n =%3,15) ve hafif düzeyde yaygın yavaşlama (n = 3,%15) dikkati çekti. Fokal (n = 4,%20) veya jeneralize (n = 1,%5) başlangıç gösteren epileptiform anomaliler tespit edildi.

Sonuç: Burada tek merkezde geriye dönük olarak hala belirsizliğini koruyan COVİD-19 hastalardaki elektroensefalografik bulguları değerlendirdik. Artan çalışmalar ile konunun daha netleştirilmesi gerekiyor

SB22

İNTRAVENÖZ TROMBOLİTİK TEDAVİNİN SEKSEN YAŞ ÜZERİNDEKİ HASTALARDA ETKİNLİĞİ VE GÜVENİLİRLİĞİ

[1]Vedat Ali Yürekli, [2]Burak Gürel, [1]Nihat Şengeze, [2]Mustafa Adanır, [2]Cengiz Baloğlu

[1]Süleyman Demirel Üniversitesi Tıp Fakültesi Nöroloji AD.
[2]Isparta Şehir Hastanesi Nöroloji Kliniği

Özet

Giriş ve Amaç: İnme prevalansı yaşlılarda yüksek olmasına rağmen, intravenöz trombolitik tedavi (IVTT) birçok ülkede 80 yaşından küçük hastalar için ruhsatlandırılmıştır. Bu çalışmada IVTT uygulanan 80 yaşından büyük hastalarda fonksiyonel sonuçları, komplikasyon oranlarını, düşük doz (0.6 mg/kg) ve standart doz (0.9 mg/kg) rekombinant doku plazminojen aktivatörü (rTPA) arasında etkinlik ve güvenilirlilik açısından fark olup olmadığını karşılaştırmayı amaçladık.

Yöntem ve Gereçler: Süleyman Demirel Üniversitesi Tıp Fakültesi Hastanesi acil servisine 2016 Ağustos ve 2021 Nisan ayları arasında ve Isparta Şehir Hastanesi acil servisine 2017 Nisan ve 2021 Nisan ayları arasında başvuran ve akut iskemik inme tanısı alan seksen yaş üstü hastalar retrospektif olarak tarandı. Düşük doz ve standart doz rTPA alan hasta grupları belirlendi. Hastaların 5. gün, 1.ay ve 3. aydaki dizabilite durumları (modifiye rankin skoruna göre), hemorajik transformasyon oranları ve ölüm oranları değerlendirildi. Ayrıca IVTT grubunda düşük doz (0.6 mg/kg) ile standart doz (0.9 mg/kg) uygulanan hastalar kendi arasında fonksiyonel bağımsızlık, intraserebral hemoraji ve ölüm oranları açısından kıyaslanmıştır.

Bulgular: Üçüncü aya yaklaştıkça İVTT alan grupta fonksiyonel bağımsızlık yönünden mRS 0-2 arasında olan hasta oranının diğer gruba göre daha çok yükseldiği ama aradaki bu farkın istatistiksel olarak anlamlı olmadığı (3. aydaki p değeri 0,087) görüldü.Her iki grubun 5. gün, 1. ay ve 3. ay ölüm oranları kıyaslandığında; hem sayısal olarak hem de istatistiksel olarak aralarında anlamlı fark saptanmamıştır. İlk 3 ay içinde IVTT alan grupta 17 kişinin ve almayan grupta da toplam 17 kişinin öldüğü belirlenmiştir. Hastaların ölüm oranları (3. aydaki p değeri 0,169) ve semptomatik intraserebral kanama oranları (p değeri 0,813) arasında istatistiksel olarak anlamlı fark izlenmedi. Düşük doz ve standart doz alan her iki grupta demografik özellikleri arasında fark saptanmadı. Düşük doz ve standart doz alan hastaların 5. gün, 1. ay ve 3. aydaki mRS skorlarına bakıldığında, her iki grup arasında anlamlı fark saptanmadı. Yine düşük doz ve standart doz alan hastaların 5. gün, 1. ay ve 3. aydaki semptomatik ve asemptomatik intraserebral kanama oranları ve her iki gruptaki ölüm oranları arasında istatiksel olarak anlamlı fark saptanmadı. Böylelikle düşük doz ve standart doz alan hastaların 5. gün, 1. ay ve 3. aydaki semptomatik ve asemptomatik intraserebral kanama oranları ve her iki gruptaki ölüm oranları benzerdi.

Tartışma ve Sonuç: 80 yaş üstü hastalarda IVTT'nin etkinliği ve komplikasyon oranları, 80 yaş üstü IVTT almayan hastalar ile benzer bulunmuş olup; bu sonuçlar 80 yaş üstü seçilmiş hastalarda intravenöz tromboliz tedavisinin güvenilirliğini destekler niteliktedir. Düşük veya standart doz rTPA tercihinde ise, her iki dozun 80 yaş üstü hasta grubunda etkinlik ve güvenilirlik açısından belirgin fark yaratmadığını gözlemledik. Daha geniş hasta sayıları ile yapılacak çalışmalarla bu sonuçların destekleneceği kanaatindeyiz.

SB23

MİGREN HASTALARINDA İŞGÜCÜ KAYBININ ÖNLENMESİNDE PROFİLAKTİK İLAÇLARIN ETKİNLİĞİ

[1]Ece Balkuv, ***[2]Ece Balkuv***

[1]Üsküdar Devlet Hastanesi, Nöroloji Kliniği
[2]Üsküdar Devlet Hastenesi, Nöroloji Kliniği

Giriş: Migren, ataklarla seyreden ve ataklar arasında semptom göstermeyen tekrarlayıcı bir bozukluktur. Baş ağrısı ve eşlik eden belirtiler, migrenli kişinin yaşamını her zamanki gibi sürdürmesini engeller ve belirgin bir aktivite kısıtlanmasına yol açar. Migren profilaksisinde amaçlar; migren atak sıklığını, süresini ve şiddetini azaltmak, migrenden kaynaklanan kayıpları azaltmak, yaşam kalitesini arttırmaktır. Bu çalışmada; migren tanısı almış hastalarda profilaktik tedavide kullanılan ilaçların etkinliğini ve iş gücü kaybını en fazla azaltan ilaç grubunu tespit etmeyi amaçladık.

Gereç ve Yöntemler: Baş Ağrısı Polikliniğine başvuran 18-50 yaş arasında, migren tanı kriterlerine uyan ve sistemik herhangi bir hastalığı olmayan, psikiyatrik hastalığı olmayan, en az ilkokul mezunu, düzenli takipli hastalar çalışmaya dahil edildi. Migren tanısı için International Headache Society (IHS) kriterleri, iş gücü kaybı değerlendirmesi için Migren Dizabilite Değerlendirme Ölçeği (MIDAS) kullanıldı.

Bulgular: Çalışmaya alınan 83 hastanın yaş aralığı 18-50, ortalama yaş 34±11,7'dir. Migren yaşları ortalama 7,9±6,8'dir. MIDAS tedavi öncesinde ortalaması 48±22,9, sonrasında 10±12,9'dir. Tedavi öncesi ve sonrası MIDAS karşılaştırıldığında ise migren tipi fark etmeksizin istatistiksel anlamlı farklılık vardır ($p<0,05$). En etkili profilaksi flunarizin ile sağlanmaktadır.

Sonuç: Migren profilaksisinin hastanın günlük yaşam ve iş konforunu sağlamak için oldukça önemli olduğu ortaya konulmuştur. Profilaksi için en etkili ajan bir kalsiyum kanal blokeri olan flunarizindir.

SB24

COVID-19 ENFEKSİYONU SONRASI GULLİAN BARRE SENDROMU, VAKA SERİSİ

[1]Nimet Uçaroğlu Can

[1]Sakarya Eğitim ve Araştırma Hastanesi

Giriş ve Amaç: Guillain-Barre sendromu (GBS), çok sayıda viral enfeksiyonla ilişkili inflamatuar bir poliradikülonöropatidir. Son zamanlarda, COVID-19 ve GBS arasındaki ilişkiyi açıklayan birçok vaka raporu yayınlanmıştır, ancak bu ortamda GBS'nin özellikleri ve ilişkinin gücü hakkında hala pek çok şey bilinmemektedir. Klinisyenler için bu bilgileri özetlemek için kliniğimizde takip ettiğimiz COVID-19 enfeksiyonu sonrası gelişen 9 GBS vakasını inceledik. Cinsiyet, yaş, COVID-19 semptomları, yapılan COVID testi gibi epidemiyolojik verileri kaydettik.

Gereç ve Yöntem: Yaş ortalaması 55.5 olan 9 hastayı (5 erkek,4 kadın) çalışmaya dahil ettik. COVID-19 semptomlarının başlangıcı ile ilk nörolojik belirtilerin başlangıcı arasındaki ortalama süre 15.3 gündü (2-25 gün). Üç hastada (%33,3) GBS, COVID-19 enfeksiyonundan sonraki yedi gün içinde gelişti. Kalan 6 hasta, COVID-19 semptomlarının başlamasından 7 ila 25 gün sonra GBS geliştirdi.7 hastada nazofaringeal sürüntü RT-PCR SARS-CoV-2 ile COVID-19 enfeksiyonu doğrulandı. Kalan 2 hastada negatif PCR ve COVID-19 için tipik toraks BT bulguları vardı.Beyin omurilik sıvısının (BOS) analizinde, tüm hastaların protein seviyesi yüksekti ve tüm hastaların beyaz hücre sayısı milimetre küp başına 5'ten azdı. BOS protein yüksekliği arttıkça hastalığın prognozunun daha ağır seyrettiğini gözlemledik. EMG bulguları 4 hastada AIDP, 3 hastada AMAN ve 2 hastada AMSAN varyantı ile uyumluydu.Tüm hastalar intravenöz immün globulin (IVIG) ile tedavi edildi; üç hastada IVIG sonrası plazma değişimine başladı. 3 hasta yoğun bakım ünitesinde kaldı ve mekanik ventilasyon aldı. Altı hastada 4 hafta içinde tam iyileşme, 1 hastada ise kısmi iyileşme kaydedildi. 2 hasta ise exitus oldu

Tartışma: Guillain-Barre sendromu (GBS), akut inflamatuar bir poliradikülonöropatidir ve dünyadaki flask paralizinin en sık nedenidir. GBS'li hastalar tipik olarak ağrılı paresteziler ve artan simetrik zayıflık, derin tendon reflekslerinin azalması veya olmaması ile başvururlar. Hastalarda ayrıca kraniyal sinir tutulumu ve solunum kas güçsüzlüğü de olabilir [1,2].GBS'nin genel insidansı 1,1–1,8/100 000/yıl'dır ve 50 yaşın üzerindeki popülasyonda 3,3/100.000/yıl'a kadar çıkmaktadır (3). GBS, genellikle çeşitli enfeksiyonlar tarafından ortaya çıkan, periferik sinirlerin ve sinir köklerinin (poliradikülonöropati) akut immün aracılı bir hastalığıdır [4]. Hastaların üçte ikisi genellikle GBS'nin nörolojik semptomlarının başlamasından 2-4 hafta önce solunum yolu veya gastrointestinal enfeksiyon bildirir (5).GBS, COVID-19 ile bildirilen en yaygın nöromüsküler komplikasyondur. COVID-19'daki GBS'nin patofizyolojik mekanizmasının, muhtemelen solunum sisteminden önce sinir sistemini etkileyen "moleküler taklit" nedeniyle, postenfeksiyöz değil para-enfeksiyöz olabileceğini düşünüyoruz. Başka bir açıklama, sinir sistemi üzerindeki doğrudan viral nöropatojenik etkiler olabilir.

Sonuç: Gelecekteki çalışmalar, COVID-19 ile ilişkili GBS'li hastaları eşzamanlı COVID-19 olmayan GBS'li hastalarla karşılaştırmalı ve COVID-19'lu olanlarda GBS insidansının yükselip yükselmediğini belirlemelidir. SARS-CoV-2 enfeksiyonu nedeniyle GBS sıklığının gerçekten artıp artmadığını anlamak ve patojenik mekanizmaları araştırmak için daha ileri çalışmalar gereklidir.

Kaynaklar:
1. Leonhard SE, Mandarakas MR, Gondim FAA, Bateman K, Ferreira MLB, Cornblath DR, et al. Guillain-Barré sendromunun on adımda teşhisi ve tedavisi. Nat Rev Neurol 2019; 15: 671-83.
2. Willison HJ, Jacobs BC, van Doorn PA. Guillain-Barré sendromu. Lancet 2016; 388: 717-27.
3. McGrogan A , Madle GC , Seaman HE , et al . The epidemiology of Guillain-Barré syndrome worldwide. A systematic literature review. Neuroepidemiology 2009;32:150–63.doi:10.1159/000184748
4. J.J. Sejvar, A.L. Baughman, M. Wise, O.W. Morgan. Population incidence of Guillain-Barré syndrome: a systematic review and meta-analysis. Neuroepidemiology, 36 (2011), pp. 123-1335. B.C. Jacobs, P.H. Rothbarth, F.G. van der Meché, P. Herbrink,

Tablo 1: Hastaların Demografik ve Klinik Özellikleri

	Cins	Yaş	Ek hastalık	COVID ve GBS arası geçen süre (gün)	EMG' ye göre GBS alt tipi	BOS Protein (g/lt)	GBS tedavisi	30. gün prognoz
Hasta 1	E	44		20	AMSAN	156.6	IVIG	Tam iyileşme
Hasta 2	E	40	DM	18	AIDP	85.5	IVIG	Tam iyileşme
Hasta 3	K	54		16	AIDP	195.4	IVIG+PL	Kısmi iyileşme
Hasta 4	K	61	HT	2	AMSAN	71.5	IVIG	Tam iyileşme
Hasta 5	E	57		2	AIDP	84.3	IVIG	Tam iyileşme
Hasta 6	K	68	HT	7	AIDP	65.0	IVIG	Tam iyileşme
Hasta 7	K	36		30	AMAN	62.0	IVIG	Tam iyileşme
Hasta 8	E	61	HT	30	AMAN	73.1	IVIG+PL	Exitus
Hasta 9	E	79	HT, SVH	5	AMAN	129.0	IVIG+PL	Exitus

SB29

MİGREN BAŞ AĞRISI İLE HEMATOLOJİK PARAMETRELER ARASINDAKİ İLİŞKİ

[1]Özlem Ergin Beton

[1]Ankara Şehir Hastanesi Nöroloji Kliniği

Giriş: Migren, santral sinir sisteminin artan uyarılabilirliğinin neden olduğu çok yaygın bir nörobiyolojik baş ağrısı bozukluğudur. Migren patofizyolojisi hakkındaki bilgilerimiz, yapılan çalışmalarla birlikte gün geçtikçe artmaktadır. Nörovasküler teoriye göre, serebral damarlarda gelişen vazokonstriksiyon ve artmış hiperkoagülabilitenin bir sonucu olarak gelişen endotel disfonksiyonu; trigeminal sinir aktivasyonuna neden olmaktadır, bu da ağrının ortaya çıkmasından sorumlu tutulmaktadır.Son çalışmalar Monosit -HDL oranı (MHR), nötrofil-lenfosit oranının (NLR) ve trombosit-lenfosit oranının (PLR) sistemik inflamasyonun önemli göstergeleri olduğunu göstermiştir.

Amaç: Bu çalışmada auralı ve aurasız migren hastalarında; migren özellikleri ile sistemik inflamasyon göstergeleri arasındaki ilişkiyi değerlendirmeyi amaçladık. Aynı zamanda bu inflamasyon göstergelerinin; migrenin neden olduğu özürlülüğü öngören bir biyo-belirteç olarak kullanılabilirliğini inceledik.Materyal- Metod: Çalışmamıza Ağustos-Aralık 2021 tarihleri arasında polikliniğimize başvuran ve 2018'de Uluslararası Baş Ağrısı Derneği (IHS) tarafından yayınlanan son sınıflandırma kriterlerine göre migren tanısı konulan 81 hasta dahil edildi. Çalışmaya alınan migren hastaları; auralı (30 hasta) ve aurasız migren (51 hasta) olmak üzere 2 gruba ayrıldı. Kontrol grubu (56 hasta) ise polikliniğimize baş ağrısı dışı şikayetlerle başvurup yapılan tetkiklerde herhangi bir santral patoloji tespit edilmeyen hastalardan seçildi. Hem auralı hem de aurasız migren hastalarının yaş, bir aydaki migren atak sayısı ve ağrılı gün sayısı, vizüel analog skalasına göre ağrı şiddeti, migren özürlülük değerlendirme skalası (MIDAS) ve baş ağrısı etki testi (HIT-6 skorları) ve muayene esnasındaki biyokimyasal parametreleri not edildi. Migren baş ağrısı olmayan kontrol grubunda da migren hastalarında bakılmış olan biyokimyasal parametrelerin aynıları not edildi. Çalışmaya alınan tüm hastaların serum MHR, NLR ve PLR düzeyleri hesaplandı ve istatistiksel olarak birbirleri ile karşılaştırıldı.

Sonuçlar: Çalışmaya alınan 51 aurasız migren hastasının %86,3'ü kadın; %13,7'si erkekti. 30 auralı migren hastasının ise %83,3'ü kadın; %16,7'si erkekti. Sağlıklı kontrol grubuna alınan toplam 56 hastanın %78,6'sı kadın; %21,4'ü erkekti. Sağlıklı kontrol grubunda ortalama yaş 31.09 ± 8.14; auralı migren grubunda 33.6±8.55 iken aurasız migren grubunda 31.43 ± 8.35 idi. Auralı ve aurasız migren hastalarının MIDAS (p=0.96), VAS (p=0.47), HIT-6 skorları (p=0.74) ve bir aydaki ortalama ağrılı gün sayıları (p=0.280) birbiri ile karşılaştırıldığında; karşılaştırılan iki grup arasında istatistiksel olarak anlamlı bir fark bulunmamıştır. Auralı migren, aurasız migren ve kontrol gruplarındaki hastaların NLR (p=0.454), MHR (p=0.554) ve PLR (p=0.349) oranları arasında da istatistiksel olarak anlamlı bir ilişki tespit edilmedi.

Tartışma: Migrenle ilişkili yeni genlerin tanımlanması, migren atağının en erken evrelerinde aktive olan beyin bölgelerinin gösterilmesi, servikal sinirlerin potansiyel rolünün daha iyi anlaşılması ve nöropeptidlerin kritik rolünün tanınması, hastalıkla ilgili bilgilerimizi güncellemiştir. Literatürde sistemik inflamasyonu gösteren MHR, PLR ve NLR oranlarının migrenli hastalarda kontrol grubuna göre istatistiksel olarak anlamlı derecede yüksek olduğunu ve bu oranların yüksekliğinin ağrı şiddetini arttırdığını bildiren çalışmalar bulunmaktadır. Bizim elde ettiğimiz sonuçlara göre,çalışmamız migrenli hastalarda sürekli bir sistemik inflamasyonun bulunduğunu gösteren çalışmaları desteklememektedir. Bununla birlikte yapılan güncel bir çalışmada akut migren atağı ile acil servise başvurmuş hastalarda bile, sistemik inflamatuvar parametreler ile migren arasında bizim de çalışmamızı destekler biçimde istatistiksel olarak anlamlı bir ilişki bulunmamıştır. Çalışmamızın kısıtlılıkları; çalışmanın tek merkezli yapılmış olması ve hasta sayısının göreceli olarak fazla olmamasıdır. Hastalığın takip ve tedavisine yön verebilecek altta yatan patofizyolojinin aydınlatılması için daha kapsamlı çalışmalara ihtiyaç vardır.

SB31

MİGRENDE CGRP ANTAGONİSTERİ: ERENUMAB VE GALCANEZUMAB İZMİR EKONOMİ ÜNİVERSİTESİ TIP FAKÜLTESİ NÖROLOJİ POLİKLİNİK DENEYİMLERİ

***[1]Nurşen Borand*, [1]Nurşen Borand, [1]Halil Güllüoğlu, [1]Armağan Uysal, [1]Özge Yılmaz Küsbeci**

[1]İzmir Ekonomi Üniversitesi Tıp Fakültesi Nöroloji

Giriş: Migren nöronal vasküler olaylar zinciri sonucu oluşan bir primer başağrısıdır. Patofizyolojisinde trigeminovasküler sistem ve bu sistemde rol alan kalsitonin gen ile ilişkili peptit(CGRP), substans P, nitrik oksit gibi nöropeptitler önemli rol almaktadır. Trigeminal sistem aktivasyonu ile meninkslerdeki trigeminal sinir sonlanmalarından nöropeptitler salınarak ağrı tetiklenir. Bu nöropeptitlerden CGRP blokajının migren ataklarını önleyebildiği kanıtlanmıştır. Bu nedenle anti-CGRP monoklonal antikorları migren proflaksisinde öne çıkan yeni tedavi seçenekleridir. CGRP antagonistleri vazokonstrüktör etkisi olmayan migren spesifik ilaçlardır. Erenumab CGRP reseptörüne, Galcanezumab ise CGRP molekülüne bağlanarak etki gösterir. Erenumab'ın STRIVE çalışmasında, Galcanezumab'ın Evolve 1, Evolve 2, Regain çalışmalarında migren tedavisinde etkili, güvenilir yan etkiye sahip olduğu gösterilmiştir. Amaç: Son 6 aydır düzenli kullanmakta olduğu proflaktik ajanlara rağmen tedaviye dirençli Epizodik ve Kronik Migrenli olgularda Erenumab ve Galcanezumab'ın etkinliği ve yan etki profili değerlendirildi.

Metod: Son 6 aydır, ayda 4 ve üstünde başağrısı olan, Uluslararası Başağrısı Derneği'nin 2018 sınıflamasına göre migren kriterlerini karşılayan 15 Galcanezumab , 5 Erenumab kullanan hasta 6 ay boyunca değerlendirildi. Hastaların 18 i kadın, 2 si erkekti. Yaş ortalaması 38 idi. Migren yaşı ortalaması 15 yıldı. Hastaların 12'si kronik migren, 8'i epizodik migren tanı kriterlerini karşılıyordu. 5 kronik migrenli olguda analjezik kötü kullanım eşlik ediyordu. Galcanezumab kullanan hastalara ilk doz 240 mg, takiben 120 mg subcutan uygulandı. Erenumab kullanan hastalar 70 mg sabit doz ile idame edildi. Başağrısı sıklığı ve şiddetinde %50 ve daha fazla azalma, atak tedavisi ile ikinci saatte başağrısızlığın varlığı değerlendirildi. Vizüel ağrı skalası ile ağrı şiddet ölçüldü. Yan etki profili incelendi. Sonuç: Altı aylık tedaviyi 12 hasta tamamladı. Erenumab kullanan bir hasta tedavinin birinci ayında ağrının sıklığı ve şiddetinde değişiklik olmaması nedeniyle kontrolden ayrıldı. Diğer Erenumab kullanan 4 hasta tedavide 6 ayı tamamladı. Galcanezumab kullanan 5 hasta 6 aylık tedaviyi tamamladı. Diğer 10 hasta tedavinin ilk üç ayını tamamladı ve idame dozları planlandı. Erenumab kullanan hastaların ikinci ayında, Galcanezumab kullanan hastaların ise birinci ayında başağrısı sıklığı ve şiddetinde anlamlı azalma gözlendi. Erenumab kullanan bir hastada enjeksiyon yerinde 1 gün süren ağrı dışında yan etki tanımlanmadı. Galcanezumab kullanan hastaların ikisinde; iki gün süren tüm vücutta kaşıntı, 2 hastada bir gün süren kas ağrısı ve halsizlik gözlendi. Her iki grubun hastalarında analjezik kullanım sıklığı azaldı. Vizüel ağrı skalası 5 ve altında olarak değerlendirildi. Analjezik kötü kullanım eşlik eden migrenli olgularda sonuçlar benzerdi.

Tartışma: Migren başağrısı sıklıkla yaşam kalitesinin bozukluğuna yol açan hastalıklardan biridir. Özellikle aktif çalışma hayatında olan genç erişkin bireylerin etkilenmesi iş gücü kaybına neden olmaktadır. 2000'li yıllardan bu yana CGRP'in migren patogenezinde rolünün kanıtlanması ile bu molekül üzerinden migren spesifik ilaç geliştirme çabaları heyecanla takip edilmiştir. Erenumab ve Galcanezumab'ın FDA tarafından kullanımına onay verilmesiyle tüm dünyada binlerce hasta kullanmaya başlanmıştır. Etkin ve düşük yan etki profiline sahip olmaları nedeniyle her geçen gün kullanan hasta sayısı artmaktadır. Bizim 20 hastalık gözlemimizde etkili oldukları ve düşük yan etki profiline sahip olduklarını düşünmekteyiz. Erenumab'ın etki başlangıç süresinin Galcanezumab'a göre daha geç olması, ruhsatlandırma sonrası fiyatlandırmada olumsuz farklılık kullanımını sınırlandırmaktadır. Ancak uzun dönem koruyuculuk ve yan etki hakkında her iki ilaçla ilgili bilgimiz yeterli değildir. Bu konuda yapılacak çalışmalara ihtiyaç duyulmaktadır.

SB34

NÖRO-BEHCET SENDROMU: RADYOLOJIK BULGULAR EŞLİĞİNDE 11 OLGUNUN TAKİP SONUÇLARI

***[1]Elif Sarıca Darol*, [1]Elif Sarıca Darol**

[1]Sakarya Eğitim Araştırma Hastanesi

Giriş: Behçet Sendromu (BS) tekrarlayan oral aft ve genital ülserlerle seyreden, göz, böbrek ve nörolojik tutulum gibi majör organ tutulumları yapabilen multisistemik inflamatuar bir vaskülittir. BS 'nin doğrudan nörolojik tutulumu iki şekilde sınıflandırılabilir: parankimal tutulum ve vasküler tutulum. BS'nin nörolojik tutulumu %75 oranında parankimal şeklindedir ve genellikle akut-subakut beyin sapı sendromu ile kendini gösterir.

Amaç: Bu çalışmadaki amacımız kliniğimizde takipli Nöro-Behcet Sendromu (NBS) tanısı almış hastaların radyolojik bulgular eşliğinde nörolojik tutulum paternlerini belirlemek ve hastaların takip sonuçlarını değerlendirmektir.

Gereç Yöntem: Sakarya Üniversitesi Eğitim Araştırma Hastanesi Nöroloji Kliniğinde 2010-2021 tarihleri arasında takip edilen NBS tanılı 11 hastanın dosyaları retrospektif olarak taranmış ve magnetik rezonans görüntülemeleri (MRG) incelenmiştir. Parankimal ve vasküler tutulumlar belirlenip klinik takipleri değerlendirilmiştir.

Bulgular: Kliniğimizde toplam 11 (3 kadın/ 8 erkek) hastanın yaş ortalaması 38,76 idi. (Minumum yaş: 25 maksium yaş: 62). 50 yaş üstünde NBS tanısı alan iki hasta vardı. Hastaların 6 tanesi Uluslararası Behcet Hastalığı Çalışma Grubu (ICBD 2013) tarafından belirlenen tanı kriterlerine göre Behcet Sendromu tanısı aldıktan sonra farklı nörolojik şikayetlerle kliniğimize başvurmuştu. 5 tanesi ise nörolojik şikayetlerinin gelişmesi üzerine tarafımızdan tetkik edilip Romatoloji 'ye yönlendirilmişti. Hastaların 4 tanesi baş ağrısı ve eşlik eden nonspesifik şikayetleri ile, bir tanesi ise sağ bacak ön yüzünde allodini şikayeti polikliniğe başvurmuştu. Acile baş vuran hastaların bir tanesi diplopi, sol gözde dışa balkış kısıtlılığı ve sol fasial palsi ile, bir tanesi baş dönmesi, peltek konuşma ve sol hemihipoestezi ile, bir tanesi sağ kolda uyuşma ve fasial palsi ile, bir tanesi bilinç bulanıklığ, donuk bakma, bir tanesi başağrısı ve ateş şikayetleri ile bir tanesi üç gün süren başağrısı ve bilinç bulanıklığı ile değerlendirilmişti. Takibimizdeki 9 hastada klasik parankimal tutulum izlenmiş olup 1 tanesinde limbik ensefalit ile uyumlu bitemporal tutulum mevcuttu. Bir tanesi ile aseptik menenjit tanısı almış Kranial Mr bulguları normaldi. Radyolojik olarak 7 vakada beyin sapı (pons, bulbus, medulla oblongata), 3 vakada bazal ganglia (thalamus, caudat nukleus, lentiform nucleus, sentrum semiovale) da tutulum tesbit edildi. Vakaların 3 tanesinde lomber punksiyon ile BOS incelemesi yapılmıştı. Hastaların iki tanesinde eşlik eden hipertansiyon, bir tanesinde hipotroidi, bir tanesinde diyabetes mellitus tanısı mevcuttu. NBS tanısı aldıktan sonra iki hastaya antiepileptik, bir hastaya nöropatik ağrı, bir hastaya da antipsikotik tedavi eklenmişti. Behçet hastalığı yönüyle beş hastamız steroid , 3 hastamız kolşisin, 7 hastamız azatioprin, 1 hastamız siklosporin, 4 hastamız infliksimab kullanıyordu. Üç hastamız ise vaskuler riskler ve pulmoner emboli nedeni ile warfarin kullanıyordu. Klinik seyir olarak bir hastada 3 nörolojik atak ve kısmi remisyon izlendi.

Sonuç: Hasta serimiz NBS tanısında hastaların baş ağrısı ve/veya beyin sapı bulguları ile başvurabileceği ve spesifik MR ve BOS bulgularının eşzamanlı kullanılması ile doğru tanı olasılığının arttığını destekledi. Serimiz ayrıca Behcet Hastalığı tanılı hastaların limbik ensefalit, aseptik menenjit ve mononöropati gibi nadir görülen nörolojik klinikler ile kendini gösterebileceğinin vurgulanması açısından önemli bulundu.

SB40

VERTİGOLU HASTALARDA NÖTROFİL/LENFOSİT, PLATELET/LENFOSİT ORANLARININ DEĞERLENDİRİLMESİ

[1]Esen Çiçekli

[1]Akyazı Devlet Hastanesi

Giriş ve Amaç: Vertigo, hastaların nöroloji ve kulak burun boğaz polikliniklerine sık başvuru şikayetlerinden biridir ve yaşamlarının bir noktasında insanların yaklaşık beşte birini etkilediği tahmin edilmektedir. Vertigo nedenleri merkezi (beyin sapı veya serebellumu içeren) veya periferik (iç kulağı veya vestibüler siniri içeren) olabilir. Nötrofil/lenfosit oranı (NLR) ve platelet/lenfosit oranı (PLR) subklinik inflamasyon ve aterotrombozun bir belirtecidir. Bu çalışmanın amacı, santral ve periferik vertigo hastalarında inflamasyonun rolü ve NLR ve PLR oranının bir biyobelirteç olarak kullanılabilirliğinin araştırılmasıdır.

Materyal Metod1 Ağustos 2021- 1 Kasım 2021 tarihleri arasında polikliniğimize başdönmesi şikayetiyle başvuran hastaların kayıtları retrospektif olarak incelendi ve başvuru sırasında bakılan hemogram, kranial görüntüleme ve karotis vertebral doppler USG si olanlar dahil edildi. Buna göre 18-65 yaş arası 50 hasta çalışmaya alındı. Yaşı, cinsiyeti, hastalıkları, kullandıkları ilaçlar, muayene bulguları, tam kan sayımı sonuçları, radyolojik tetkik sonuçları kaydedildi. Çalışmadan dışlanma kriterleri; kronik inflamatuar, otoimmün hastalıklar, aktif enfeksiyon varlığı, kardiyak, renal, hematolojik hastalıklar, malignite, akut inme, antiinflamatuar ilaç kullanımı, otolojik hastalığı olmak (kronik otitis media, otoskleroz vb) idi. Kontrol grubu ise, kan bankasına başvuran 20 sağlıklı gönüllü ve bunların başvuru sırasında bakılan hemogram değerlerinden alındı.

Sonuç ve Tartışma: Çalışmamıza 35 erkek, 15 kadın toplam 50 hasta ve 10 erkek, 10 kadın toplam 20 kontrol dahil edildi. Ortalama yaş hastalarda 49,2 ve kontrol grubunda 48,3 idi.12 (%24) hasta santral vertigoya neden olabilecek bir patolojiye sahipti. Periferik vertigo grubu ise 38 (%76) hastadan oluşuyordu. Hasta grubunda ortalama NLR: 2, PLR: 103,24; kontrol grubunda NLR: 1,733, PLR:105,6 idi. Bu fark istatistiksel olarak anlamlı değildi ($p>0.05$). Santral nedenli vertigosu olan hastalarda NLR: 1,594, PLR: 100,96; periferik vertigo grubunda ise NLR: 2,132; PLR:103,96 olarak bulundu. Bu fark istatistiksel olarak anlamlı değildi ($p>0.05$). Çalışmamızda vertigo hastalarının, NLR ve PLR inflamatuar belirteçleri açısından sağlıklı kontroller ile arasında fark olmadığı görüldü.

SB42

LEVODOPA-KARBİDOPA İNTESTİNAL JEL TEDAVİSİ İLE TAKİP EDİLEN İLERİ EVRE PARKİNSON HASTALARINDA TEDAVİ UYUMU VE KOMPLİKASYON ORANLARI

***[1]Hatice Ömercikoğlu Özden* , [1]Dilek Günal , [2]Ömer Günal**

[1]Marmara Üniversitesi Tıp Fakültesi, Nöroloji ABD, İstanbul
[2]Marmara Üniversitesi Tıp Fakültesi, Genel Cerrahi ABD, İstanbul

Giriş: Levodopa-Karbidopa İntestinal Jel (LKİJ), ileri evre Parkinson hastalarında perkütan endoskopik gastrojejunostomi yoluyla sürekli levodopa verilerek stabil plazma konsantrasyonu sağlayan ve motor dalgalanmaları azaltan cihaz destekli bir tedavi çeşididir.

Amaç: Bu çalışmada, üniversite hastanesi hareket bozuklukları polikliniğinde takipli LKİJ tedavisi ile takip edilen ileri evre Parkinson hastalarının tedavi uyumu ve komplikasyon oranlarının incelenmesi amaçlanmıştır.

Materyal-Metod: Ocak 2015- Aralık 2021 tarihleri arasında Hareket Bozuklukları polikliniğinde, LKİJ tedavisi ile takip edilen 26 Parkinson hastası alındı. Yaş, cinsiyet, hastalık süresi, LKİJ tedavisi başlanma yılı, LKİJ tedavi süresi, tüp değişim sayısı ve komplikasyonlar sorgulanmıştır. Bulgular: Çalışmaya 26 hasta (14 kadın, 12 erkek) alındı. Kadın hastaların yaş ortalaması 63, erkek hastaların yaş ortalaması 71,5 bulundu. Hastalık süresi ortalaması 14 yıl, LKİJ tedavisi başlama yılı ortalaması 11,5 yıl, LKİJ tedavi süresi ortalaması 30,8 ay, tüp değişim ortalaması 1 (min:0- maks:5) bulundu. Hastaların 2 tanesi ilk ay tedaviyi kendi istekleri ile sonlandırmak istedi ve peg-j tüpü pasif hale getirildi. Bir hastada 6. ayda hasta (tüpünü çekiyor) ve hasta yakını uyumsuzluğu nedeniyle LKİJ tedavisi sonlandırıldı. Bir hasta LKİJ tedavisinin 3. yılında ikamet ettiği ilde takibine devam etmek istemiştir. Üç hastada peg yerinde akıntı ve enfeksiyon tespit edildi. Antibiyotik tedavisi ile iki hastanın şikayeti düzeldi, bir hasta antibiyotik tedavisine yanıt vermeyerek vefat etti. Bir hastada karın ağrısı, bir hastada peg yerinde kanama meydana geldi. Girişimsel işlem gerekmedi ve şikayetler düzeldi. İki hastada peg yerinde sızıntı tespit edildi. Tüp değişimi ile şikayetler düzeldi. Bir hasta akciğer enfeksiyonu, bir hasta ileus nedeniyle vefat etti. Yirmi hasta aktif olarak LKİJ tedavisine devam etmektedir.

Tartışma-Sonuç: Çalışmamızda postoperatif enfeksiyon oranı literatür ile karşılaştırıldığında düşük bulunmuştur (%11,5). Fernandez ve ark. yaptığı çok merkezli çalışmada bu oran %22'dir. Literatürde LKİJ tedavisi sırasında PEG ve J-tüplerinin sırasıyla ortalama 2,2 ve 1,6 yıla kadar dayanıklı olduğu gösterilmiştir. Bizim hasta grubumuzda tüp değişim ortalaması 1 yıl bulundu. Komplikasyonlar nedeniyle tedaviyi sonlandırma oranı literatür ile benzer şekilde %23, komplikasyonlara bağlı ölüm oranı yine literatür ile benzer şekilde %15 bulunmuştur. Sonuç olarak LKİJ tedavisi uygun hastada etkili bir tedavi yöntemidir. Tedavi ile ilişkili oluşabilecek komplikasyonlar ve yan etkiler açısından dikkatli olmak gerekmektedir.

SB43

İNTERNAL KAROTİS ARTER STENOZU OLAN HASTALARIN İNME PATERNLERİ VE KLİNİK ÖZELLİKLERİNİN DEĞERLENDİRİLMESİ

***[1]Yüksel Erdal*, [2]Banu Bayramoglu, [1]Nurettin Yavuz, [1]Ufuk Emre**

[1]İstanbul Eğitim ve Araştırma Hastanesi, Nöroloji Kliniği
[2]Bakırköy Prof. Dr. Mazhar Osman Ruh ve Sinir Hastalıkları Hastanesi, Nöroloji Kliniği

Giriş ve Amaç: İnternal karotis arter (İKA) aterosklerozu, iyi tanımlanmış bir iskemik inme nedenidir. İKA stenozu olan hastalarda inme paternleri minör infarktlardan, geniş hemisferik infarktlara değişkenlik göstermektedir. Bu çalışmanın amacı, inme paternleri ile klinik özellikleri arasındaki ilişkiyi İKA stenoz derecesine göre ortaya koymaktır.

Gereç ve Yöntem: Çalışmaya Haziran 2017-Eylül 2021 tarihleri arasında kliniğimize başvurarak akut iskemik inme tanısı alan ve karotis görüntülemede İKA stenozu saptanan 124 hasta retrospektif dahil edildi. Hastaların klinik inme şiddeti Ulusal İnme Sağlık Ölçeği Skalası (NIHSS) ve modifiye rankin skala skorları (mRS) kullanılarak değerlendirildi. Hastalar NASCET sınıflamasına göre total oklude, ileri İKA stenozu (%70-99) ve ileri olmayan İKA stenozu (% 0-%70), olarak 3 gruba ayrıldı.

Sonuç: Çalışmaya dahil edilen hastaların yaş ortalaması 68.7 ± 10.3'dü, 84'ü kadın 40'ı erkekti. En sık görülen vasküler risk faktörü hipertansiyondu (n=80). 21 hastada total İKA okluzyonu saptanırken,52 hastada %70-99 arası, 22 hastada %50-70 arası, 29 hastada %50'nin altında semptomatik İKA darlığı saptandı. Total İKA oklüzyonu olan grupta koroner arter hastalığı (KAH) oranı ileri derece darlık olan ve olmayan gruplardan istatistiksel olarak anlamlı yüksekti (p= 0.001). Total İKA okluzyonu olan grupta giriş NIHSS skoru ve çıkış NIHSS skoru, ileri derece İKA stenozu olan ve olmayan gruplardan daha yüksek olmasına rağmen istatistiksel olarak anlamlı farklılık saptanmamıştır ($p > 0.05$). Diğer taraftan total İKA okluzyonu olan grupta mRS skoru diğer gruplardan istatistiksel olarak anlamlı daha yüksekti ($p = 0.011$).

Tartışma: Total İKA okluzyonu olan olgularda KAH önemli bir risk farktörüdür. Total İKA okluzyonu inme şiddetini olumsuz yönde etkileyebilir ancak bu konuda daha büyük çalışmalara ihtiyaç vardır.

SB44

Akut İskemik İnmede SERUM CHEMERİN DÜZEYLERİ İLE PROGNOZ ARASINDAKİ İLİŞKİ

***[1]Buse Rahime Hasırcı Bayır*, [2]Abdülkadir Koçer, [3]Münevver Okay Kılıç, [4]Dilek Ağırcan**

[1]İstanbul Haydarpaşa Numune EAH, Nöroloji Kliniği
[2]Özel Hekim
[3]Diyarbakır Gazi Yaşargil Eğitim ve Araştırma Hastanesi, Nöroloji Kliniği
[4]Harran Üniversitesi Hastanesi, Nöroloji Kliniği

Giriş ve Amaç: Chemerin anjiogenezde ve inflamasyonda rol oynayan bir kemotaktik proteindir. Akut iskemik inme ile serum chemerin düzeyi arasındaki ilişkiyi inceleyen sınırlı sayıda klinik çalışma bulunmaktadır. Bu çalışmada, akut iskemik inmeli hastaların serum chemerin düzeyleri ile prognoz arasındaki ilişki araştırılmıştır.

Gereç ve Yöntem: Çalışmamızda akut iskemik inme tanısı alan 35'i erkek, 26'sı kadın 61 hasta degerlendirildi. Kontrol grubuna 18'i erkek, 22'si kadın 40 sağlıklı gönüllü alındı. Chemerin düzeylerini değerlendirmek üzere hasta grubundan; ilk 24 saat, 1.hafta ve 3.ayda kan örnekleri alındı. Prognoz değerlendirmesi; Ulusal İnme Sağlık Ölçeği Skalası (NIHSS) ve modifiye Rankin Skalası (mRS) ile yapıldı.

Sonuç: Hasta grubunun (63.95±11.4) ve kontrol grubunun (61.55±12.37) yaş ortalaması benzerdi. Hasta grubunun ilk 24 saat (p: 0,025), 1. hafta (p: 0,001) ve 3. ay (p: 0,0001) chemerin düzeyleri kontrol grubundan yüksek bulundu. İlk 24 saatte bakılan serum chemerin düzeylerinin ortalaması 3.ay ortalamasından düşük bulundu (p=0,034). Hastaneye yatışın 1-7.gününde ve 3.ayında değerlendirilen hastaların chemerin düzeyleri ile NIHSS ve mRS skorları arasında istatistiksel olarak anlamlı korelasyon gözlenmedi.

Tartışma: Akut iskemik inmeli hastalarda izlenen serum chemerin düzeyi yüksekliğinin, özellikle takip süreçlerinde daha yüksek saptanması, chemerin düzeylerinin ateroskleroz süreci ve inme sonrası gelişen beyin hasarı ile ilişkili oksidatif strese bağlı olabileceğini düşündürtmektedir. Chemerin düzeyleri ile prognoz arasındaki ilişkinin değerlendirildiği daha geniş hasta sayılı çalışmalara ihtiyaç duyulmaktadır.

SB45

COVID-19 (+) EPİLEPSİ HASTALARINDA NÖBET SIKLIĞINI ETKİLEYEN FAKTÖRLER: ANKET ÇALIŞMASI

***[1]Gönül Akdağ*, [1]Niyazi Uysal, [1]Fatma Akkoyun Arıkan, [1]Mustafa Çetiner, [1]Sibel Canbaz Kabay**

[1]Kütahya Sağlık Bilimleri Üniversitesi Tıp Fakültesi Nöroloji Anabilim Dalı

Giriş: SARS-CoV2'nin (koronavirüs hastalığı COVID-19 enfeksiyonu) neden olduğu koronavirüs hastalığı (COVID-19), son zamanlarda dünya çapında küresel bir tehdit ve potansiyel olarak ölümcül bir hastalık olmuştur. Koronavirusler, solunum sistemini hedef almakla birlikte nöroinvazif yetenekleri olduğundan santral sinir sistemine yayılabilir ve nöbet, bilinç değişikliği gibi çeşitli nörolojik bulgulara neden olabilir. Çalışmalar; Epilepsi tanısı olan hastaların COVID-19 olma olasılığının daha yüksek olmadığını ve de epilepsi nedeniyle enfeksiyon bulgularının daha şiddetli olmadığını göstermekle birlikte anksiyete, uyku düzensizlikleri ve ilaç alımında ortaya çıkabilecek sorunların nöbetleri tetikleyebileceğini belirtmektedir. Amaç: Epilepsili hastalarda COVID-19 enfeksiyonu sırasında nöbet sıklığının hangi yönde etkilendiğini saptamak ve nöbet sıklığını etkileyen faktörleri araştırmak amaçlanmıştır.

Metod: Epilepsi polikliniğimizde en az 1 yıl süre ile epilepsi tanısı takip edilen hastalara 1-31 Mayıs 2021 tarihleri arasında telefon ile ulaşılarak anket formu doldurulmuştur. Demografik özellikler(yaş, cinsiyet…), klinik özellikler(epilepsi tipi, epilepsi süresi, nöbet önleyici ilaç sayısı-dozu, ek hastalık varlığı psikiyatrik ilaç kullanımı…), COVID-19 enfeksiyonu geçirme durumu, hastanede yatış, yapılan tetkikler, tedavi uyumu, nöbet sıklığında değişiklik gibi veriler elde edilmiştir.

Sonuç: 227 hastaya ulaşıldı. Bu hastaların 46'sının COVID-19 şüphesi ile hastaneye başvurduğu, 41 (%18,1) hastada COVID-19 PCR'ın pozitif saptandığı öğrenildi. 23 hastaya(%56,1) toraks BT çekildiği, 5 hastanın akciğer tutulumu saptandığı görüldü. 37 hastaya COVID-19 enfeksiyonu nedeniyle tedavi başlanırken, 1 hastanın(%2,4) yoğun bakım ünitesinde(YBÜ), 6 hastanın(%14,6) serviste, 34 hastanın(82,9) evde izlendiği bildirildi. 7 hastada(%17,1) nöbet sıklığında artış mevcuttu. 2 hasta(%4,9) nöbet önleyici tedavisini, 7 hasta(%17,1) COVID-19 enfeksiyonu için önerilen tedaviyi aksattığını bildirdi. Nöbet sıklığında artış bildiren 7 hasta; kadın/erkek, 6(%85,7)/1(%14,3) olarak saptandı. 6(%85,7) hastada jeneralize başlangıçlı epilepsi, 1(%14,3) hastada fokal başlangıçlı epilepsi mevcuttu. 4(%57,1) hasta dirençli epilepsi nedeniyle izlenirken, 5(%71,4) hastada ek hastalık mevcuttu. 7(%100) hasta COVID-19 nedeniyle streste artışı yaşadığını, 3 (%42,8) hasta ise uyku düzeninde değişiklik olduğunu bildirdi.

Tartışma: COVID-19 enfeksiyonu nedeniyle izlenen hastaların %17,1'inde nöbet sıklığında artış izlenmiştir. Literatürde bu oran %15,4-27 saptanmıştır. Literatürde YBÜ'de izlenme oranı %3,5 saptandığı ve çalışmamızda benzer sonuçlar olduğu görülmüştür. Pandemi nedeniyle ortaya çıkan stres, uyku bozukluğu gibi faktörlerin epilepsi hastalarında nöbet sıklığını (%8-54,4) artırdığı bildirilmiştir. COVID-19 enfeksiyonu geçiren epilepsili hastalarda; enfeksiyonunun mu yoksa pandeminin oluşturduğu şartların mı daha önemli olduğu henüz netlik kazanmamıştır. Yapılacak çalışmalar pandemi gibi tüm dünyayı etkileyen durumlarda epilepsi hastalarının yönetimine ışık tutacaktır.

SB46

DEKOMPRESİF CERRAHİ: YAPILMALI MI YAPILMAMALI MI?

[1]Sena Ulaş*, [1]Alper Eryılmaz, [1]Şule Dalkılıç, [1]Ayşe Polat, [1]Oğuzhan Turhan, [2]Bilgehan Atılgan Acar, [2]Yeşim Güzey Aras, [2]Türkan Acar

[1]Sakarya Eğitim ve Araştırma Hastanesi
[2]Sakarya Üniversitesi

Giriş: Nörolojik yoğun bakım ve inme ünitelerindeki en önemli mortalite ve morbidite nedenlerinden biri intrakranial basınç artışıdır. Bunun da en önemli nedeni malign iskemik inmelerdir. Malign iskemik inmeler sıklıkla progresif bir basınç artışına neden olurlar ve bunun sonucunda da herniasyon ve ölüm görülebilmektedir. İskemi alanı genişledikçe ödem miktarı artmakta ve mortalite, morbidite riskleri de artmaktadır. İntrkranial basınç artışında konservatif tedaviler ve dekompresif cerrahi seçenekleri bulunmaktadır. Bu yazıda tarafımızca iskemik inme ile takip edilen ve intrakranial basınç artışı gelişen 18 hastanın demografik verilerini, uygulanan işlemleri ve klinik sonlanımlarını literatür eşliğinde tartışarak paylaşmayı amaçladık.

Materyal Method: Çalışma için Şubat 2019 – Aralık 2019 tarihleri arasında hastanemiz Nöroloji kliniğinde serebrovasküler hastalık tanısı yatmakta olan hastalar retrospektif olarak tarandı. 18 hastadan 6'sı operasyon için uygun görülerek işleme alındı. 12 hastada çeşitli nedenlerle cerrahi düşünülmedi. Bu 18 hastanın yaşları, cinsiyetleri, GKS ve NIHSS değerleri, lezyon yeri, lezyon natürü, hastanede yatış süreleri ve taburculuk NIHSS ve MRS değerleri karşılaştırıldı.

Bulgular: Dekompresif cerrahi uygulanan 6 hastanın 4'ü(%66,6) erkek, 2'si(%33,3) kadındı. En büyük yaş 77, en düşük yaş 56 olup yaş ortalaması 65,5 idi. 6 hastadan 2'sinde serebellar inmesi diğer 4 hastada ön sistem inmesi görülmüştür. Operasyona alınan hastaların işlem öncesi ve işlem sonrası 24. saat NIHSS'leri arasından anlamlı fark görülememiş olup 3.ay mRS değerlerine bakıldığında 4(%66,6) hastanın mRS 6, 1 (%16,6) hastanın mRS 1, 1 (%16,6) hastanın mRS ise 4 olarak sonlanmıştır. 3.ay mRS 1 olan hasta arka sistem inmesi ile takip edilmekteydi. İşlem sonrası hastanede yatış süresi ise en kısa 1 gün, en uzun 56 gün olarak görülmüştür. Dekompresif cerrahi uygulanmayan 12 hastanın 8'i(%66,6) erkek 4'ü(%33,3) kadındı. En büyük yaş 80 en küçük yaş 51 olup yaş ortalaması 67,16 idi. Sadece 1 hasta serebellar inme olup diğer 11 hastada ön sistem inmesi görülmüştür. 3.ay mRS değerlendirildiğinde 1(%8,3) hastanın 1, 1(%8,3) hastanın 4, 1(%8,3) hastanın 5 ve kalan 8(%66,6) hastanın ise 6 olarak sonlanmıştır. 3.ay mRS 1 olan hasta yine arka sistem inmesi ile takip edilen hastaydı. Hastaların en uzun hastanede yatış süresi 42 gün en kısa yatış süresi ise 1 gün olarak görülmüştür. Başarılı sonlanımı 3.ay mRS 0-3 arasında olması olarak değerlendirdiğimizde dekompresif cerrahi uygulanan grubun %16,6'sı (1 hasta), dekompresif cerrahi uygulanmayan grubun ise %8,3'ü (1 hasta) başarılı sonlanmıştır.

Tartışma: Dekompresif cerrahi (DC) ile ilgili olarak literatürde pek çok çalışma ve meta analiz bulunmaktadır. DC'nin özellikle 60 yaşından genç hastalarda uygulandığında mortalite ve morbidite riskini azalttığı gösterilmiştir. DC ile yapılan pek çok çalışmada 60 yaş altındaki hastalarda mortalite ve morbidite önlemede yararlı olduğu söylenmektedir. Ancak yapılan bir meta analizde 60 yaş üzerindeki hastalarda da mortalite riskini düşürmede faydalı olduğu ancak morbidite açısından bakıldığında bu hastaların çoğunun mRS değerlerinin 3-4 olduğu belirtilmişti. Bizim çalışmamızda DC uygulanan hastalarda 60 yaşının altında 1 hasta mevcuttu. Yaş ortalaması ise 65,5'tu ve sadece 60 yaşının altında olan hastanın 3.ay mRS'si 1'di. Sonuç olarak, intrakranial basınç artışını erken ve etkili bir şekilde tedavi etmek hayat kurtarıcıdır ve uygun koşulları sağlayan hastalarda dekompresif cerrahi önerilmektedir.

SB48

MULTİPL SKLEROZ TEDAVİSİNDE SİKLOFOSFAMİD KULLANIMI

[1]Halil Güllüoğlu, [1]Hasan Armağan Uysal, [1]Nurşen Borand, [1]Özge Yılmaz Küspeci

[1]izmir Ekonomi Üniversitesi Tıp Fakültesi Medicalpark Hastanesi

Özet Amaç: Sekonder progresif multipl skleroz (SPMS) tanısı ile izlenen, tedavilerinde siklofosfamid tercih edilen olguların incelenerek etkinlik ve yan etkilerinin tartışılmasıdır.

Gereç ve Yöntem: Siklofosfamid tedavisi uygulanan 24 SPMS hastasının verileri geriye dönük olarak incelendi. Tedavi öncesinde ayrıntılı nörolojik değerlendirmesi yapılan hastaların genişletilmiş özürlülük durumu ölçeği (EDSS) skoru belirlendi. Tam kan sayımı, idrar tahlili, akciğer grafisi, böbrek ve karaciğer fonksiyon testleri yapılan ve kontrollerde tekrar edilen hastalara her ay 1000 mg Siklofosfamid intravenöz uygulandı. Elde edilen veriler etkinlik ve yan etkileri belirlemeye yönelik değerlendirildi.

Bulgular: 17 kadın, 7 erkek toplam 24 hastanın tedaviye başlandığındaki ortalama yaş değeri 40 idi. Tedavinin tamamlanma süresi ortalama 15 aydır. Hastaların tedavi öncesi ve sonrası EDSS skorları ortalama 5 olarak bulundu. Tedavi süresince EDSS skorunun 15 hastada aynı kaldığı, 3 hastada düzeldiği, 6 hastada kötüleştiği saptandı. Tedavi sırasında 13 hastada herhangi bir yan etki gözlenmezken 11 hastada yan etki gözlendi.

Sonuç: Siklofosfamid tedavisinin etkinlik ve yan etkilerini retrospektif değerlendiren çalışmamızda, sekonder progresif multipl skleroz hastalarının özürlülüklerinde sınırlama sağlandığı, risk-yarar oranına bakıldığında kullanımının faydalı olduğu, yeni geliştirilen birçok oldukça yüksek maliyetli alternatif monoklonal antikor tedavilerinin yanında , maliyet yönünden çok daha uygun olan ve yan etki olarak da ciddi morbidite ve mortalite artışına neden olmayan, eski yıllardan beri kullanım tecrübesinin çok olduğu siklofosfamid tedavisinin vaka sayısı çok daha fazla olarak arttırılarak prospektif çift kör randomize çalışmalarının yapılmasında faydalı olacağı görüşünü önermekteyiz.

SB59

Geçici Global AMNEZİ TANILI HASTALARIN RETROSPEKTİF DEĞERLENDİRİLMESİ

[1]Neslihan Eşkut, [1]Bengisu Yarcı, [1]Baran Sınır, [1]Hasan Kuş, [1]Mahmut Tarı, [1]Aslı Köşkderelioğlu, [1]Pınar Ortan

[1]SBÜ. İzmir Bozyaka Eğitim ve Araştırma Hastanesi, İzmir

Bilimsel Zemin ve Amaç: Geçici global amnezi (GGA), ani başlangıçlı antegrad epizoid bellekte daha belirgin olmak üzere hafif derecelerde retrograd epizodik belleğinde etkilenebildiği klinik sendromdur. Etiyopatogenezi tam anlaşılamamıştır. Ayırıcı tanıda epilepsi, metabolik bozukluklar, özellikle hipokampüsü tutan iskemik hadiseler, ilaç intoksikasyonları bulunmaktadır. Bu çalışmada amacımız hastaların demografik ve klinik özelliklerinin değerlendirilmesi, etiyolojik ve tetikleyici olası faktörlerin retrospektif araştırılması ve prognozun belirlenmesidir.

Materyal metod: Bu çalışmada 2014 – 2021 tarihleri arasında nöroloji kliniğinde yatırılarak izlenen, GGA ön tanılı hastalar, hastane bilgi yönetim sisteminden yararlanılarak restrospektif olarak listelendi. Bilinen demans ve epilepsi tanılı hastalar çalışma dışı bırakıldı. Çalışmaya dahil edilen 28 hastaya ait demografik bilgiler, alkol ve sigara alışkanlığı, komorbid hastalıkları (hipertansiyon/DM/KAH/Kalp yetmezliği/Aritmi/KBY/Malignite/Depresyon), kullandığı ilaçlar, başvuru semptomu, semptom süresi, izlem sürecinde semptom tekrarı olup olmadığı, iskemik inme/geçici iskemik atak öyküsü, migren öyküsünün varlığının kaydedildi ve ayrıca etiyoloji araştırmasında yapılan kranial MR, EEG, karotis ve vertabral dopler USG sonuçlarının kaydedildi. Nörogörüntülemede iskemik lezyonu olanlar ve olmayanlar iki gruba ayrıldı. Gruplar semptom süresi açısında kıyaslandı. Tüm hastalar telefon ile aranarak kontrole çağırıldı. Bulgular: Çalışmaya dahil edilen 28 hastanın 15'i(%53) kadın, 13' ü(%47) erkekti. Hastaların ortalama yaşı 65±6,92 yıldı. Kaydedilen en sık komorbid hastalıklar HT (%57), DM (%21), hipotiroidi (%21) idi. Hastalar iskemik lezyon varlığına göre kıyaslandığında semptom süresi açısından anlamlı bir fark saptanmadı (P=0,336). 28 hastadan 20'sine (%71,42) telefonla ulaşılarak, 2021 aralık ayında kontrol muayeneleri de yapıldı. Hastalar kontrole geldiğinde bir hastanın takip sürecinde epilepsi, 6 (%21,42) hastanın rekürren GGA tanısı aldığı kaydedildi. Hastaların izlemde hiçbiri serebrovasküler hastalık tanısı almamıştı.

Tartışma ve Sonuç: GGA'nin patofizyolojisi aydınlatılamamış olmakla birlikte, ayırıcı tanıda epileptik nöbetler, metabolik bozukluklar, geçici iskemik ataklar göz ardı edilmemelidir. Çalışmamızda takipte bir hastada epilepsi geliştiği görüldü. Genellikle benign olarak bilinen tekrarlanma riskinin düşük olduğu bu klinik antitenin yakın takibi gereklidir. Biz de bu çalışmayla hasta takibinin önemini vurgulamak istedik.

SB61

ALZHEİMER HASTALARINDA İNFLAMATUAR BİR BELİRTEÇ OLAN MONOSİT/LDL ORANININ DEĞERLENDİRİLMESİ

[1]Tülin Aktürk, ***[2]Hikmet Saçmacı***

[1]Kartal Dr. Lütfi Kırdar Şehir Hastanesi, Nöroloji Bölümü
[2]Yozgat Bozok Üniversitesi Tıp Fakültesi, Nöroloji Anabilim Dalı

Giriş-Amaç: Alzheimer hastalığı demansı (AHD) patogenezinde nöroinflamasyonunun önemli bir rolü olduğu birçok çalışma ile gösterilmiştir. Çeşitli araştırmalar inflamasyon ve oksidatif stres için Monosit/HDL oranının (MHO) belirteç olabileceğini ileri sürmüştür. Bu çalışmada AHD' da MHO' nun değerlendirilmesi amaçlanmıştır.

Metod: Bu prospektif çalışmaya 54 olası alzheimer hastası (21 kadın, 33 erkek) ve 50 sağlıklı gönüllü (27 kadın, 23 erkek) olmak üzere toplamda 104 kişi dahil edildi. Hastaların yaş, cinsiyet gibi demografik özellikleri, hastalık süresi ve komorbid hastalıkları kaydedildi. Hasta ve kontrol grubuna mini mental test (MMT) uygulandı. Grupların rutin incelemelerinde hemotolojik ve biyokimyasal verileri analiz edildi. MHO belirlenerek istatistiksel analizi yapıldı.

Sonuç: Hastaların ortanca yaşı 78 (75-80) yıl, kontrol grubunun ise yaşı 77 (71-82) yıl idi. Hasta ve kontrol grubu yaş açısından istatistiksel olarak benzerdi. Gruplar arasında cinsiyet, komorbid hastalık ve eğitim düzeyi açısından istatistiksel açıdan anlamlı farklılık saptanmadı ($p>0.05$). Alzheimer hastalarının ortalama hastalık süresi 3,16±2,32 (1-12) yıl idi. Hasta grubunun MMT skoru 13,94±5,92 puan, kontrol grubunun ise 27.93 ± 1.36 idi. Alzheimer hastalarında hastaların yaşı, hastalık süresi, MMT skoru ve cinsiyet ile MHO arasında yapılan korelasyon analizinde anlamlı korelatif ilişki saptanmadı. Monosit/HDL oranları ile hastalık süresi ve MMT ile anlamlı ilişki bulunmadı ($p>0,05$).Tartışma: Bu çalışmanın sonuçları Alzheimer hastaları ile kontrol grubu arasında inflamasyon belirteci olarak kabul edilen MHO arasında bir farklılık olmadığını ileri sürmektedir. Bu verilerin daha geniş hasta grubu ile değerlendirilmesi hastalık patogenezinin aydınlatılmasına katkı sağlayacaktır.

SB63

3. BASAMAK BİR HASTANENİN ELEKTROFİZYOLOJİ LABORATUVARININ PANDEMİ DENEYİMİ

***[1] Rahşan Adviye INAN*, [1]Rahşan Adviye İNAN**

[1]Kartal Dr. Lütfi Kırdar Şehir Hastanesi, İstanbul

Giriş: Nörolojik komplikasyonlar SARS-CoV-2 koronavirüs enfeksiyonu (Covid-19) geçiren hastaların üçte birinde görülmektedir. En sık bildirilen nöromusküler bulgular ise oftalmoparezi, fasial parezi, Guillain- Barre sendromu (GBS), simetrik nöropati, kritik hastalık nöropatisi ve miyopatisi, miyalji, miyozit ve rabdomiyolizdir. Kritik hastalık nöropatisi ve miyopatisi uzun süre hastanede kalan ve mekanik ventilasyon ihtiyacı olan hastalarda en sık bildirilen tanıdır. AMAÇ: Bu çalışmanın amacı elektrofizyoloji laboratuvarımıza başvuran Covid-19 hastalarının elektromiyografi (EMG) ve sinir ileti çalışmalarının sonuçlarını değerlendirmek; klinik tanı ile elektrofizyolojik tanı arasındaki korrelasyonu araştırmaktır.

Metod: Bu çalışma retrospektif bir çalışma olup Mart 2020- Ocak 2022 tarihleri arasında sinir ileti incelemesi ve elektromiyografik değerlendirme için poliklinikten, yatan hasta servislerinden ve yoğun bakım ünitelerinden EMG laboratuvarına gönderilen tüm Covid-19 hastaları dahil edilmiştir. SONUÇ: 60 hasta (26 erkek, 34 kadın) çalışmaya dahil edildi. Hastaların ortalama yaşı 51,81± 15,51 yıldı. Elektrofizyolojik değerlendirmeler Covid- 19 enfeksiyonunun başlangıcından 15. gün- 8. ay aralığında yapıldı. Hastaların ön tanıları sırasıyla polinöropati (%54), tuzak nöropati (%16), miyopati (%10), pleksopati/radikülopati (%9), polinöropati+miyopati (%7), miyastenia gravis (%3) ve motor nöron hastalığı (%1) idi. 25 hastada (%41) ön tanı ile EMG incelemesi sonucu birbiriyle uyumluydu. 15 hastada yoğun bakım ünitesinde yatış ve entübasyon öyküsü mevcuttu. Bu hastaların çoğunda elektrofizyolojik bulgular aksonal polinöropati ile uyumluydu (%46). Bu hastaların ikisinde aynı zamanda miyopatik tutulum bulguları da mevcuttu. 2 hastada ise sadece miyopatik tutulum bulguları izlendi. Bir hastada tansiyon aleti manşonunun basısına bağlı olarak gelişen radyal tuzak nöropati bulguları, iki hastada karpal tünel sendromu (KTS) saptandı. Üç hastanın incelemesi normaldi. Entübasyon gerekmeyen diğer hastaların (n= 45), sekizinde sensorimotor aksonal polinöropati, ikisinde GBS akut inflamatuar demiyelinizan nöropati (AIDP) varyantı ve bir hastada da akut motor aksonal polinöropati (AMAN) varyantı saptandı. İnflamatuar miyopati bulguları izlenen bir hastada yapılan kas biyopsisinde dermatomiyozit tanısı kondu. Bir hastada ardışık sinir uyarım testi ve tek lif EMG incelemesi ile yeni tanı Miyastenia Gravis (MG) hastalığı saptandı. Üç hastada ulnar tuzak, bir hastada peroneal tuzak, üç hastada KTS olmak üzere yedi hastada tuzak nöropati bulguları izlendi. 3 hastada radikülopati ile uyumlu bulgular saptandı. 22 hastanın incelemesi normal bulundu.

Tartışma: Literatürle uyumlu olarak yoğun bakım ünitesinde takip edilen hastalarda en sık saptadığımız elektrofizyolojik bulgular kritik hastalık miyopatisi ve nöropatisi ile ilişkiliydi. Nöropatik ve miyopatik EMG değişikliklerinin kritik hastalığa ikincil olarak mı geliştiği yoksa direk virüs maruziyetine mi bağlı olduğu tartışma konusudur. AIDP Covid- 19 hastalarında en sık bildirilen GBS varyantı olup bu çalışmada da iki hastada AIDP, bir hastada ise AMAN varyantına rastlanmıştır. Hem yatan hastalarda, hem de polikliniklerden yönlendirilen hastalarda saptadığımız tuzak nöropatilerin Covid enfeksiyonu ile mi yoksa mevcut komorbid hastalıklarla mı ilişkili olduğu diğer bir tartışma konusudur. Literatürde bu hastalardaki tuzak nöropatilerin sebebi olarak sinoviumun direk patojen saldırısına maruziyeti ve virüsün tetiklediği demiyelinizasyon gösterilmiştir. Ayrıca hastaların pron pozisyonda yatırılmasına bağlı olarak gelişen bölgesel kompresyonlar da sebepler arasında bildirilmişir. Çalışmamızda saptadığımız dikkate değer bir bulgu ise Covid- 19 enfeksiyonunu takiben bir hastada yeni tanı MG saptanmasıydı. Literatürde, var olan miyasteni tablosunun Covid-19 enfeksiyonu sonrası alevlenmesi ve Covid- 19 aşısı sonrası gelişen MG vakaları bildirilmesine karşın bildiğimiz kadarıyla enfeksiyonla tetiklenen yeni tanı

SB64

BEYİN BEYAZ CEVHER HİPERİNTENSİTELERİ İLE KARDİYOVASKÜLER VE METABOLİK HASTALIKLAR ARASINDAKİ İLİŞKİ

***[1]Hatice Yüksel*, [1]Görkem Tutal Gursoy**

[1]Ankara Şehir Hastanesi, Nöroloji Kliniği

Giriş ve Amaç: Manyetik rezonans görüntülemelerde (MRG) serebral beyaz cevher lezyonları her yaşta görülebilmekle beraber yaşlı popülasyonda daha sık olarak bildirilmektedir. Etiyolojisinde enfeksiyöz, inflamatuar, vasküler, toksik nedenler, metabolik bozukluklar ve genetik hastalıklar sayılabilir. Bununla birlikte serebral beyaz cevher lezyonlarıyla kardiyovasküler hastalıklar ve metabolik bozukluklar arasındaki ilişkiler yeterince araştırılmamıştır. Biz bu çalışmamızda beyaz cevher hiperintensiteleri ile kardiyovasküler hastalıklar ve metabolik bozukluklar arasındaki ilişkiyi araştırmayı amaçladık. Gereç ve Yöntem:Çalışmaya MRG'de beyaz cevher hiperintensiteleri saptanan 100 hasta alındı. Hastaların demografik verileri, komorbid hastalıkları, laboratuvar değerleri, ekokardiyografi, karotis ve vertebral renkli doppler sonuçları kaydedildi. Lezyonların yaygınlığına (Fazekas evrelemesi) ve yerleşim yerine (periventriküler veya derin beyaz cevher) göre hastalar gruplandırıldı.

Sonuç: Hastalarda en sık MRG istenme nedenleri sırasıyla başağrısı, kognitif bozukluk ve vertigo idi. Fazekas3 ve Fazekas2 hastalarında ortalama yaş Fazekas1 olanlardan istatistiksel olarak anlamlı derecede yüksekti (p:0.001). Hipertansiyon sıklığı Fazekas2 ve Fazekas3 grubunda anlamlı olarak daha sıktı (p:0.001). Gruplar cinsiyet açısından benzerdi. Koroner arter hastalığı (KAH), hiperlipidemi ve diyabetes mellitüs (DM) sıklığı Fazekas2 ve Fazekas3 grubunda Fazekas1 grubuna göre daha yüksekti fakat fark anlamlı değildi. Karotis dopplerde patolojik bulgu saptanma sıklığı Fazekas2 ve Fazekas3 grubunda daha yüksekti. Fazekas3'te antilipidemik tedavi kullanma oranı daha fazlaydı fakat fark anlamlı değildi. Antiagregan ve antikoagülan kullanımı Fazekas2 ve Fazekas3 grubunda daha sıktı (Tablo1).

Tablo1: Fazekas evrelemesine göre hastaların laboratuvar ve klinik verileri.

	Fazekas1 n:66	Fazekas2 n:22	Fazekas3 n:16	p
Yaş	54.64±12.47	63.00±12.43	69.31±11.10	**0.001**
Cinsiyet Kadın Erkek	 39 (%59.1) 27 (%40.9)	 13 (%59.1) 9 (%40.9)	 10 (%62.5) 6 (%37.5)	0.968
Sigara	4 (%6.1)	-	1 (%6.3)	0.494
Komorbid hastalıklar				
Koroner arter hastalığı	12 (%18.2)	8 (%36.4)	6 (%37.5)	0.106
Aritmi	6 (%9.1)	3 (%13.6)	2 (%13.3)	0.784
Kalp kapak hastalığı	1 (%1.5)	1 (%4.5)	-	0.556
Hiperlipidemi	26 (%39.4)	10 (%45.5)	8 (%50.0)	0.702
Hipertansiyon	27 (%40.9)	18 (%81.8)	13 (%81.3)	**0.001**
Diabetes mellitüs	19 (%28.8)	9 (%40.9)	8 (%50.0)	0.218
Atilipidemik tedavi	18 (%27.3)	6 (%27.3)	7 (%43.8)	0.415
Antiagregan tedavi	24 (%36.4)	13 (%59.1)	8 (%50.0)	0.148
Antikoagülan tedavi	8 (%12.1)	6 (%27.3)	5 (%31.3)	0.097
Karotis Doppler USG (n:79) Patolojik bulgu	 27 (%55.1)	 13 (%76.5)	 11 (%84.6)	0.072
Ekokardiografi (n:34) Patolojik bulgu	 2 (%11.8)	 4 (%28.6)	 -	0.333
Total kolesterol	195.13±43.35	196.63±37.01	188.86±61.62	0.864
LDL kolesterol	116.70±35.79	119.04±37.38	101.86±46.71	0.343
HDL kolesterol	50.85±13.67	52.31±12.55	46.93±14.51	0.482
Trigliserid	151.85±97.56	130.59±55.98	184.21±149.71	0.292

Glukoz	112.80±68.12	106.77±27.09	119.66±60.29	0.815

Ortalama yaş periventriküler (PV) hiperintensitesi olanlarda derin beyaz cevher (DBC) hiperintensitesi olanlardan anlamlı derecede yüksekti (p:0.004). PV hiperintensitesi olanlarda erkek cinsiyet ve DM sıklığı anlamlı olarak yüksekti (p:0.045 ve p:0.029). Aynı zamanda bu grupta HDL düzeyi anlamlı olarak düşüktü (p:0.034). KAH, aritmi ve kalp kapak hastalığı sıklığı açısından gruplar benzerdi. PV hiperintensitesi olanlarda hiperlipidemi ve HT sıklığı daha yüksek olmasına rağmen fark anlamlı değildi. Antilipidemik, antiagregan ve antikoagülan tedavi açısından gruplar benzerdi. PV hiperintensitesi olanlarda karotis dopplerde patolojik bulgu daha sık saptandı (Tablo2).

Tablo2: Hiperintensitelerin derin beyaz cevher ve periventriküler yerleşimli olmasına göre hastaların laboratuvar ve klinik verileri.

	Derin Beyaz Cevher n:47	**Periventriküler n:57**	**p**
Yaş	54.60±12.56	62.02±13.23	**0.004**
Cinsiyet Kadın Erkek	 33 (%70.2) 14 (%29.8)	 29 (%50.9) 28 (%49.1)	**0.045**
Sigara	1 (%2.1)	4 (%7.0)	0.375
Komorbid hastalıklar			
Koroner arter hastalığı	12 (%25.5)	14 (%24.6)	0.909
Aritmi	5 (%10.9)	6 (%10.5)	0.955
Kalp kapak hastalığı	1 (%2.1)	1 (%1.8)	0.890
Hiperlipidemi	17 (%36.2)	27 (%47.4)	0.250
Hipertansiyon	22 (%46.8)	36 (%63.2)	0.095
Diabetes mellitüs	11 (%23.4)	25 (%43.9)	**0.029**
Atilipidemik tedavi	13 (%27.7)	18 (%31.6)	0.664
Antiagregan tedavi	19 (%40.4)	26 (%45.6)	0.595
Antikoagülan tedavi	9 (%19.1)	10 (%17.5)	0.833
Karotis Doppler USG (n:79) Patolojik bulgu	 20 (%57.1)	 31 (%70.5)	 0.219
Ekokardiografi (n:34) Patolojik bulgu	 2 (%13.3)	 4 (%21.1)	 0.558
Total kolesterol	197.28±43.59	192.15±46.21	0.575
LDL kolesterol	116.93±36.56	113.28±39.42	0.640
HDL kolesterol	53.71±16.17	47.92±10.21	**0.034**
Trigliserid	140.68±78.33	161.23±114.86	0.314
Glukoz	103.08±42.58	120.21±70.51	0.156

Tartışma: Biz çalışmamızda MR'da hiperintensite sıklığını Fazekas sınıflamasına göre irdelediğimizde, ileri yaş ve hipertansiyon varlığının bir risk faktörü olduğunu saptadık. Fazekas2 ve Fazekas3 hastalarda Fazekas1'e göre karotis arter dopplerde klinik olarak anlamlı derecede fazla lezyon tespit ettik. Yine bu gruplardaki hastalarda KAH ve antiagregan kullanma sıklığı açısından klinik farklılık mevcuttu. Periventriküler hiperintensitesi olan hastalarda ileri yaş, erkek cinsiyet, DM ve düşük HDL sıklığı anlamlı olarak yüksekti. Aynı zamanda periventriküler hiperintensitesi olan hastalarda hiperlipidemi ve hipertansiyon sıklığı klinik olarak anlamlı derecede yüksekti. Literatürde hiperintensite sıklığının yaşla birlikte arttığı net bir şekilde bildirilmekle birlikte, sebepleri üzerinde durulmamıştır. Bizim çalışmamız yaşla birlikte beyaz cevherde hiperintensite artışının sadece bir geriyatrik bulgu olmadığını ortaya koymuştur. Çalışmamız yaşlı hastalardaki beyaz cevherdeki bu hiperintensite sıklığının yine yaşla birlikte artan kardiyovasküler ve metabolik hastalıkların sıklığı ile yakın ilişkili olduğunu ortaya koymaktadır. Subklinik kardiyovasküler ve metabolik hastalıklar erken tanı almaları ve tedavi edilmeleri durumunda özellikle genç hastalarda sosyal ve ekonomik yaşam kalitesinin artacağı bir gerçektir. Uzun dönemde de morbidite ve mortaliteyi azaltacaktır. Bu nedenle nöroloji kliniklerinde her ne şikayet ile istenirse istensin beyin MRG'de yoğun hiperintensitenin veya periventriküler hiperintensitenin saptanması durumunda, ilgili klinikler ile birlikte özellikle genç hastalar kardiyovasküler ve metabolik hastalıkların varlığı açısından dikkatli bir şekilde taranmalıdır ve tedavileri etkin bir şekilde düzenlenmelidir.

SB65

İSKEMİK İNMELİ HASTALARDA KRANİOSERVİKAL ATEROSKLEROZ RİSK FAKTÖRLERİNİN DEĞERLENDİRİLMESİ

***[1]İbrahim Uslusoy*, [1]Yasemin Dinç, [1]Mustafa Bakar**

[1]Uludağ Üniversitesi Tıp Fakültesi Nöroloji Anabilim Dalı

Giriş: Ateroskleroz kronik, fibroproliferatif, inflamatuar sistemik bir hastalıktır ve esas olarak orta ve büyük arterleri etkiler.vaskuler kaynaklı ölümlerin majör sebebidir.kranioservikal ateroskleroz ise iskemik inmenin sık görülen sebeplerinden biridir.anjiografik kanıtlar ise aterosklerozun etnik ve ırksal farklılar gösterdiğini ortaya koymuştur.bu çalışmanın amacı kendi popülasyonumuzda kranioservikal ateroskleroz risk faktörlerini tanımlamaktır Materyal metod Bu çalışmaya 2021-2022 tarihleri arasında uludağ üniversitesi tıp fakültesi nöroloji kliniğinde iskemik inme sebebli takip edilen 609 hasta çalışmaya dahil edildi. Hastaların kranyal arterlerde ateroskleroz varlığı radyoloji uzmanı tarafından NASCET metodu kullanılarak değerlendirildi. Anterior sirkülasyon, internal karotis arter ve dalları olarak değerlendirilirken, posterior sirkülasyon her iki vertebral arter baziller arter ve dalları olarak değerlendirildi. darlığın anterior yada posterior sirkülasyonda olup olmadığı kaydeildi.ve anterior ve posterior sirkülasyonda aterosklerotik risk faktörleri açısından fark olup olmadığı kaydedildi.

Bulgular: Anterior sirkülasyonda aterosklerotik stenoz ile ilişkili risk faktörleri değerlendirildiğinde yaş (p=0,023), cinsiyet (p<0,005),ht (p=0,001),dm (p=0,041), kah (0,039),ldl değeri(p=0,008), sigara içiciliği (p<0,001) ile anlamlı istatistiksel ilişki saptandı.anterior sirkülasyonda aterosklerotik stenoz için anlamlı değişkenler binary logistik regresyon ile değerlendirildiğinde en anlamı değişkenler yaş (p<0,001,OR:1,036),cinsiyet(p=0,019,OR:1,61),serum LDL seviyesi (p=0,003,OR:1,007),sigara içicisi olmak (p<0,001,OR:3,856) ile anlamlı istatistiksel ilişki saptandı.Posterior sirkülasyonda aterosklerotik stenoz ile ilişkili risk faktörleri değerlendirildiğinde cinsiyet(p=0,026), DM(p=0,037),vertebral arter hipoplazisi (<0,001) ile anlamlı istatistiksel ilişki saptanırken, yaş,HT,sigara içicisi olmak, koroner arter hastalığı ve serum LDL değeri ile anlamlı istatistiksel ilişki saptanamadı(p >0,05).Posterior sirkülasyonda aterosklerotik stenoz için anlamlı değişkenler binary logistik regresyon ile değerlendirildiğinde en anlamı değişkenler vertebral arter hipoplazisi (p<0,001, OR:10,87) ve DM (p=0,023 OR=1,74)olarak bulundu.

Tartışma: Çalışmamızda anterior sirkülasyonda aterosklerotik stenoz ile ilişkili bağımsız risk faktörleri yaş, cinsiyet, sigara içicisi olmak ve serum LDL seviyesi olarak saptanırken, posterior sirkülasyonda aterosklerotik stenoz için bağımsız risk faktörleri vertebral arter hipoplazisi ve DM olarak saptandı.Ateroskleroz için tanımlanan tüm risk faktörleri sistemik hastalıklardır ancak aterosklerotik plaklar fokal seyirlidir ve devamlılık göstermezler. Aterosklerozun ilerlemesinde sistemik risk faktörlerine ek olarak, sıvı dinamiği ve arter geometrisinin önemli bir rol oynar. Kan damarı yapılarına kan tarafından uygulanan 2 ana kuvvet vardı Endotel kayma geriliminin (ESS) değeri, kan viskozitesi ve sürtünme oranı ile belirlendi. Kısmen düz ve üniform çaplı damarlarda kan akımı laminer ve ESS değeri normaldi. Aterosklerotik plaklar, arter dalları, bifurkasyonların lateral duvarı ve vasküler eğrilikler gibi shear stresin normalden az veya fazla olduğu bölgelerde de bulunabilir. Ateroskleroz ile ilişkili hemodinamik parametreler in vivo olarak ölçülemez. Bu nedenle mekanizmayı daha iyi anlamak için serebral iskemi hastalarında yüksek çözünürlüklü manyetik rezonans anjiyografi ile kan akım parametrelerini inceleyen çalışmalar yapmayı öneriyoruz.

SB68

OPTİK NÖRİT HİKAYESİ OLAN MULTİPLE SKLEROZ TANILI HASTALARDA RETİNAL GANGLİON HÜCRE-İÇ PLEKSİFORM TABAKA KOMPLEKSİNİN OPTİK KOHERENS TOMOGRAFİ İLE DEĞERLENDİRİLMESİ: SAĞLIKLI KONTROL GRUBU İLE KARŞILAŞTIRMA

[1]Esin Söğütlü Sarı, ***[2]Emine Rabia Koç***

[1]Bursa Uludağ Üniversitesi Tıp Fakültesi Göz Hastalıkları Abd
[2]Bursa Uludağ Üniversitesi Tıp Fakültesi Nörolojiı Abd

Amaç: Optik nörit hikayesi olan multipli skleroz (MS) tanılı hastalarda optik koherens tomografi (OKT) ile ölçülen retinal ganglion hücre-iç pleksiform tabaka (RGH-IPT) kompleksi kalınlığının değerlendirilmesi ve sağlıklı kişiler ile karşılaştırılması. METOD: Geçirilmiş optik nörit hikayesi olan 27 MS hastasının 27 gözü ile sağlıklı 41 kişinin 41 gözü çalışmaya dâhil edildi. MS grubunda geçirilmiş optik nörit görsel uyarılmış potansiyel (VEP) testi ile doğrulandı. Tüm gözlerin ortalama, minimum, superior, inferior, nasal ve temporal kadrandaki RGH-IPT kalınlıkları spektral domain OKT cihazı ile ölçüldü. Tüm veriler MS ve kontrol grubunda istatistiksel olarak karşılaştırıldı.

Bulgular: MS grubunda tüm gözlerde VEP testinde uzama tespit edildi. Ortalama RGH-IPT kalınlığı MS grubunda 68,70±13,90 mikron, kontrol grubunda ise 82,09±7,46 mikron olarak ölçüldü. ($p<0,05$) MS grubunda tüm kadranlarda OKT ile elde edilen RGH-IPT kalınlıkları kontrol grubunda elde edilen değerler ile karşılaştırıldığında anlamlı derecede düşüktü. ($p<0,05$)

Sonuç: OKT ile RGH-IPT kalınlığı ölçümü girişimsel olmayan, kolay ve hızlı bir görüntüleme yöntemidir. MS hastalarında geçirilmiş optik nöriti doğrulamada VEP testine bir alternatif olarak kullanılabilir.

SB72

İSKEMİK İNME SONRASI EPİLEPSİ: İNSİDANS VE KLİNİK ÖZELLİKLERİ

[1]Can Çubuk

[1]Lokman Hekim Üniversitesi Ankara Hastanesi

Giriş ve Amaç: İnme, yetişkin dönemde özellikle de yaşlılarda epileptik nöbetlerin önemli bir nedenidir (1). Dünya nüfusunun yaşlanması ve inme sonrası sağ kalanların prevalansının da artmasıyla beraber inme ilişkili epilepsili hasta sayısının artması beklenmektedir (2). Bu çalışmada, Çankırı Devlet Hastanesine 2019 yılı içerisinde akut iskemik inme tanısı ile başvuran hastalardan, erken ve geç dönemde epilepsisi saptanan olguların demografik verileri, iskemik inme etyolojileri ve klinik özelliklerinin değerlendirilmesi amaçlanmıştır. Ayrıca iskemik inmeye bağlı olarak akut semptomatik nöbet insidansının hesaplanması da amaçlanmıştır.

Gereç ve Yöntem: Çalışma retrospektif olarak yapılmış olup, 1 Ocak 2019-31 Aralık 2019 tarihleri arasında iskemik inme ve epilepsi nedeniyle Çankırı Devlet Hastanesi Nöroloji Kliniğinde takip edilen hastalar dahil edilmiştir. Bir yıl içerisinde akut iskemik inme geçiren 224 hastadan erken ve geç dönemde epileptik nöbet geçiren 26 hasta dahil edilmiştir. İskemik serebrovasküler olay sonrası ilk 7 gün içerisinde nöbet geçiren hastalar erken başlangıçlı, yedi günden sonra nöbet geçirenler ise geç başlangıçlı epilepsi olarak değerlendirildi (3). Erken ve geç başlangıçlı nöbeti olan hastaların demografik verileri, iskemik inme risk faktörleri, etyolojileri, yerleşimleri, NIHSS ve mRS skorları, nöbet tiplerine göre karşılaştırıldı.Sonuç: İskemik inme sonrası nöbet gelişme oranı çalışmada %11.6 olup, %6.7'si erken başlangıçlı, %4.9'u ise geç başlangıçlı olarak saptanmıştır. İskemik inme sonrası 15 (%57.7) hastanın erken başlangıçlı nöbeti olup, 11 (%42.3) hastanın da geç başlangıçlı nöbeti mevcuttu. İskemik inme sonrası akut semptomatik (erken başlangıçlı) nöbet insidansı 8/100.000 kişi/yıl olarak saptandı. İskemik inme sonrası epilepsisi olan tüm hastaların risk faktörleri ve iskemik inme etyolojilerinin dağılımı Tablo 1'de detaylı olarak gösterilmiştir. Erken ve geç başlangıçlı nöbetleri olan hastalar cinsiyet, inme tipi, inme lokalizasyonu, risk faktörleri açısından değerlendirildiğinde anlamlı farklılık saptanmadı ($p>0.05$) (Tablo 2). Nöbet tipleri ile nöbet başlangıç zamanları karşılaştırılmış olup anlamlı farklılık saptanmadı (Tablo 3).

Tartışma: İskemik inme sonrası erken başlangıçlı nöbet sıklığının literatüre göre genel oranda yüksek oranda gözlendiği söylenebilir (4,5). Çalışmada hastaların yaş ortalamalarının literatür verilerine göre yüksek olarak görüldüğü dikkati çekmektedir (6,7). Çankırı ili 2019 TUİK verilerinde (8) yaşlı nüfus oranının en fazla olduğu 3. il olarak saptanmış olup, yaş ortalamasının yüksek olmasının bu durum ile ilişkili olduğu düşünülmüştür. İnme sonrası epilepsi gelişen hastalarda hipertansiyon yine yüksek oranda en sık görülen etyolojik neden olup, çalışmada atriyal fibrilasyon oranı daha düşük, diabetes mellitus ve koroner arter hastalığı ise daha yüksek oranda dikkati çekmektedir. Literatürde inme sonrası epilepsisi olan hastalarda fokal nöbetlerin daha sık görüldüğü dikkati çekmekle beraber çalışmamızda jeneralize nöbetlerin sıklıkla görüldüğü saptanmıştır (6). Çalışmada iskemik inme sonrası akut semptomatik nöbet insidansı belirlenmiş olup, çalışmanın demografik, etyolojik ve klinik özellikleri açısından literatürle farklılıkları mevcuttur.

Tablo 1. Risk faktörleri ve iskemik inme etyolojilerinin dağılımı

	n=26 (%)
Hipertansiyon	24 (92.3)
Diyabetes Mellitus	15 (57.7)
Koroner Arter Hastalığı	10 (38.5)
Hiperlipidemi	19 (73.1)
Sigara	7 (26.9)
Atriyal Fibrilasyon	5 (19.2)
İnme Tipi	
Kardiyoembolik	10 (38.5)
Küçük Damar Hastalığı	9 (34.6)
Büyük Damar Hastalığı	6 (23.1)
Bilinmeyen	1 (3.8)

Tablo 2. Erken ve geç başlangıçlı nöbetlerin demografik, inme tipi, lokalizasyonu, ve risk faktörlerine göre karşılaştırılması

		Erken (n)	Geç (n)	p
Cinsiyet	Erkek	8	6	0.951
	Kadın	7	5	
İnme Tipi	Kardiyoembolik	5	5	0.701
	Küçük Damar Hastalığı	6	3	
	Büyük Damar Hastalığı	3	3	
	Bilinmeyen	1	0	
İskemik İnme Lokalizasyon	Kortikal	8	7	0.449
	Subkortikal	2	0	
	Kortikal+Subkortikal	5	4	
Hipertansiyon	Evet	13	11	0.492
	Hayır	2	0	
Diyabetes Mellitus	Evet	7	8	0.246
	Hayır	8	3	
Koroner Arter Hastalığı	Evet	5	5	0.689
	Hayır	10	6	
Hiperlipidemi	Evet	9	10	0.178
	Hayır	6	1	
Sigara	Evet	4	3	0.973
	Hayır	11	8	
Atriyal Fibrilasyon	Evet	3	2	0.907
	Hayır	12	9	

Tablo 3. Nöbet tipleri ile başlangıç zamanlarının karşılaştırılması

	Erken	Geç	p
Fokal	6	6	0.307
Jeneralize	9	4	
Bilinmeyen	0	1	

Kaynaklar

1. Lossius MI, Rønning OM, Mowinckel P, Gjerstad L. Incidence and predictors for post-stroke epilepsy. A prospective controlled trial. The Akershus stroke study. Eur J Neurol. 2002 Jul;9(4):365-368.
2. Feyissa AM, Hasan TF, Meschia JF. Stroke-related epilepsy. Eur J Neurol. 2019 Jan;26(1):18-e3.
3. Beghi E, Carpio A, Forsgren L, Hesdorffer DC, Malmgren K, Sander JW, Tomson T, Hauser WA. Recommendation for a definition of acute symptomatic seizure. Epilepsia. 2010 Apr;51(4):671-5.
4. Camilo O, Goldstein LB. Seizures and epilepsy after ischemic stroke. Stroke. 2004 Jul;35(7):1769-1775.
5. Procaccianti G, Zaniboni A, Rondelli F, Crisci M, Sacquegna T. Seizures in acute stroke: incidence, risk factors and prognosis. Neuroepidemiology. 2012;39(1):45-50.
6. Demir T, Aslan K, Balal M, Bozdemir H. İnme Sonrası Epilepside Klinik Özellikler ve Prognoz ile İlişki. Epilepsi 2013;19(3):121-126.
7. Özaydın Göksu E, Genç F, Yüksel B, Sarıönder Gencer E, Erdal A, Biçer Gömceli Y. İnme Sonrası Epilepside Nöbetlerin Klinik Özellikleri, Prognoz ve Tedavisi. Epilepsi 2015;21(3):111-118.
8. https://www.tuik.gov.tr/tr/

SB73

PARKİNSON HASTALIĞINDA ÜRİK ASİT DÜZEYİ VE PERİFERİK ORANSAL INFLAMATUVAR BELİRTEÇLERİN ÖNEMİ

[1]Saadet Sayan

[1]Sakarya Üniversitesi Eğitim ve Araştırma Hastanesi Nöroloji Kliniği

Giriş ve Amaçlar: Idyopatik Parkinson hastalığının (IPH) prognozu ve progresyonunda inflamatuvar süreç kilit bir öneme sahiptir. Nötrofil/lenfosit oranın (NLO) yaygın kulanılan bir belirteç olmakla birlikte Monosit/HDL (MHO), nötrofil/HDL (NHO) oranı araştırmalara konu olan yeni birer oransal biyobelirteçtir. Bunun yanında anti oksidan özelliğe sahip ürik asitin düşüklüğünün Parkinson hastalığı riskini attırdığına yönelik çalışmalarda gün geçtikçe artmaktadır. Gereç ve Yöntem: Çalışmamızda Birleşik Krallık Parkinson Hastalığı Derneği Beyin Bankası kriterlerine göre idyopatik Parkinson hastalığı tanısı alan 61 olgu ve benzer yaş aralığı cinsiyete sahip 32 sağlıklı gönüllü üzerinde retrospektif olarak planlanmıştır. Bilinen nörodejeneratif hastalığı, diyabetes mellitus, koner arter hastalığı, hipotroidi, karaciğer yetmezliği, böbrek yetmezliği, akut enfeksiyonu olan olgular çalışma dışı bırakıldı. IPH grubuna uygulanan Birleşik Parkinson Hastalığı Değerlendirme Ölçeği ve Hoen and Yahr (H&Y) ölçekleri hastalık şiddetini belirlemek için kullanıldı. H&Y ölçeğine göre evre- 3 ve üzeri ileri, altı erken evre olarak değerlendirildi.

Bulgular Sonuç: Çalışmamıza 61 IPH, 32 sağlıklı kontrol dahil edildi. Gruplar cinsiyet ve yaş özellikleri açısından benzerdi. IPH' in yaş ortalaması 68.15±9.65 idi. IPH olgularının % 47.5 (n=29) ' u erkek, %52.5 (n=32) ' u kadın idi. Ürik asit düzey IPH grubunda 4.56±0.95, kontrol grubunda 5.01±1.065 idi. Ürik asit düzeyi IPH grubunda istatistiksel olarak anlamlı oranda düşük idi (p=0.042, STT). Hastalık evresi ile ürik asit düzeyi arasında anlamlı bir ilişki bulunmadı (p=0.58). IPH ve kontrol grubu arasında CRP, NLO, NHO, MHO değerleri arasında istatistiksel olarak anlamlı bir farklılık bulunmadı (sırasıyla; 0.581, p= p=0.689, p=0.102, p=0.90).

Tartışma: Çalışmamızda IPH olgularında ürik asit düzeyi kontrol grubuna kıyasla anlamlı düzeyde düşüktü. Ancak periferik inflamatuvar belirteçler olan NLR, NHR, MHR ile Parkinson hastalığı arasında anlamlı bir ilişki saptanmadı. Klinimize ait verileri sizlerle paylaşmak istedik ancak çalışmamızın sayıca küçük bir örneklemi içermesini bir eksiklik olarak görmekte ve konu ile ilgili daha büyük grupları ile yapılacak yeni çalışmalarla ihtiyaç olduğu kanaatindeyiz.
Keywords: Parkinson hastalığı, Ürik asit, inflamasyon, oran

SB75

İLAÇ AŞIRI KULLANIMI BAŞ AĞRISINDA ALLODİNİ

***[1]Miraç Ayşen Ünsal*, [2]Tuğrul Aydın**

[1]SBÜ Sultan Abdülhamid Han Eğitim ve Araştırma Hastanesi, Nöroloji Kliniği, İstanbul
[2]İstanbul Prof. Dr. Cemil Taşçıoğlu Şehir Hastanesi, Nöroloji Kliniği, İstanbul

Giriş: Kutanöz allodini (KA), normalde ağrı üretmeyecek olan bir uyaranla cildin uyarılmasını takiben oluşan ağrı ile karakterizedir. Klinik temelli çalışmalar, migren hastalarının yaklaşık üçte ikisinin KA gelişimi yaşadığını göstermektedir.

Method: Biz kendi baş ağrısı polikliniğimizdeki migren ve ilaç aşırı kullanım baş ağrısı (kronik migren takibi sırasında) hastalarında allodiniyi sorguladık. 20 epizodik migren ve 20 ilaç aşırı kullanım baş ağrısı hastasını Allodynia symptom checklist Turkish version (ASC/T) yapıldı.

Sonuçlar: Epizodik migreni olan hastalarda 2 hastada hafif, 3 hastada orta, 1 hastada ciddi allodini mevcutken, ilaç aşırı kullanım baş ağrısı olan hastalarda 10 hastada orta, 4 hastada ağır allodini saptanmıştır.

Tartışma: Migren atakları bazı hastalarda kutanöz allodini gelişimi ile ilişkilidir. Merkezi sensitizasyonun bir belirteci olarak allodini, kronik migrene ilerleme için bir risk faktörü olarak öne sürülmüştür. Bu tür kutanöz allodini, ağrı iletim yollarının bir "merkezi duyarlılaşması" durumunu akla getirir ve ayrıca ağrı modülatör devrelerden azalan kolaylaştırmanın devreye girmesini yansıtabilir. İlaç aşırı kullanım baş ağrısına yol açan mekanizmalar bilinmemektedir, ancak merkezi duyarlılaştırma ve azalan kolaylaştırma dahil olmak üzere amplifikasyon süreçlerini içerebilir. Bu nedenle, KA'nın migren ataklarındaki patofizyolojisini anlamamız, tedavinin uygulanması ve prognozun değerlendirilmesi için önemlidir.

SB76

NÖROMUSKÜLER HASTALIKLARDA UYKU BOZUKLUKLARININ DEĞERLENDİRİLMESİ

[1]Gizem Güllü, ***[1]Emel Oğuz Akarsu, [1]Necdet Karlı, [1]Aylin Bican Demir***

[1]Uludağ Üniversitesi Tıp Fakültesi Nöroloji Anabilim Dalı

Giriş ve Amaç: Nöromusküler hastalıklar(NMH) spinal kord, motor sinirler, nöromusküler kavşak ve kasları tutar; İskelet kaslarıyla beraber solunum sistemi kaslarını da etkileyerek ilerleyici bir güçsüzlüğe neden oldukları için hastalığın herhangi bir döneminde solunum yetmezliğine yol açabilmektedir. Özellikle yetişkinlerde uykuda solunum bozuklukları etiyolojisinde yer alan yaygın NMH'lar; Amiyotrofik lateral skleroz(ALS), konjenital miyopatiler, miyotonik distrofi(MD), mitokondriyal ensefalomiyopati, myastenia gravis(MG) hastalığıdır. Biz de çalışmamızda uyku laboratuvarımızda tetkik edilen NMH'ı olan hastaları değerlendirmeyi amaçladık.

Metod: Çalışmaya Eylül 2016 ile Haziran 2020 tarihleri arasında Uludağ Üniversitesi Nöroloji Uyku Laboratuvarı'nda tetkik edilen 17 nöromusküler hastası(12 ALS, 3 MG, 1 MD ve 1 guillain barre) alındı ve retrospektif olarak uyku laboratuvar sonuçları değerlendirildi.

Sonuç: Hastaların 6'sı kadın 11'i erkekti. Yatış sırasındaki ortalama yaşları 62'ydi. Başvuru sırasındaki en sık şikayetleri; yorgun uyanma, horlama, gündüz uyku hali, uykuda bacak hareketleriydi. Hastaların 9'unda yatış sırasında bulber bulguları vardı. Hastaların 10'una osas, 2'sine düşük uyku etkinliği, 1'ine pozisyonel osas, 1'ine uyku-hipoventilasyon sendromu, 1'ine basit horlama, 1'ine normal uyku ve 1 'ine de düşük uyku etkinliği ile birlikte nokturnal hipoventilasyon tanıları konuldu. Osas tanısı konulan 10 hastanın 7'sine pap-titrasyon uygulanabildi(4 bpap, 3 cpap, 3 hastanın titrasyonu pandemi nedeniyle henüz yapılamadı.) OSAS tanısı konulan ve pap titrasyon uygulanan hastaların titrasyon öncesi ortalama AHİ değerleri 51, ortalama oksijen saturasyonları 89'du ve pap titrasyon sonrası ortalama AHİ değerleri 1,2 ve ortalama oksijen saturasyonları 94,6 olarak düzelme gösterdi.

Tartışma: NMH'ın solunumsal semptomları hastalığın diğer semptomlarına göre daha geç farkedilmektedir ve rutin olarak hem sorgulanmalı hem de çeşitli yöntemlerle(kan gazı, solunum fonksiyon testi, polisomnografi) periyodik olarak değerlendirilmelidir. NMH'da solunum sistemiyle ilgili problemler en önemli morbidite ve mortalite nedenlerindendir. Yapılan çalışmalarda, noninvaziv mekanik ventilasyonun bu hastalarda, yaşam kalitesini düzelttiği ve sağkalımı arttırdığını gösterilmiştir.

SB77

MİGREN HASTALARINDA ANHEDONİ VE MİGREN KLİNİK DEĞİŞKENLERİ İLE ANHEDONİ ARASINDAKİ İLİŞKİ

[1]Miray Erdem, ***[1]Derya Özdoğru, [2]Aygül Tantik Pak***

[1]SBÜ Adana Şehir Eğitim ve Araştırma Hastanesi, Nöroloji Kliniği, Adana
[2]SBÜ Gaziosmanpaşa Eğitim ve Araştırma Hastanesi, Nöroloji Kliniği, İstanbul

Giriş: Migren, genç nüfusu en üretken çağlarında etkileyen, kronik nörolojik bir hastalıktır. Tek taraflı, şiddetli, zonklayıcı, sıklıkla bulantı-kusma, fotofobi ve fonofobiye eşlik eden baş ağrısı ile karakterize olan hastalık, uzun süredir bilinmesine rağmen nöropatolojisi henüz netlik kazanamamıştır. Migren hastalarının prodrom döneminde görülen esneme, uyuklama, atak sırasında izlenen bulantı ve kusma, postdrom dönemde izlenen uyuklama, öfori ve poliüri gibi semptomlar bu hastalarda dopaminerjik sistemin etkilediğini göstermektedir. Hedefe yönelik davranışı başlatma ve tamamlamada motivasyonun kaybı olarak bilinen anhedoni dopaminerjik aktivitenin kaybıyla ilişkilendirilmektedir. Migren hastalarında dopaminerjik aktivite bozukluğu konusunda çalışmalar literatürde olsa da migren ve anhedoni konusunda çalışma yoktur. Çalışmamızda migren hastalarında fiziksel ve sosyal anhedoni ve anhedoninin migren klinik değişkenleri ile ilişkisini araştırmayı amaçladık.

Metod: Çalışmamız prospektif, gözlemsel kesitsel çalışma olarak planlandı. Çalışmamız için etik kurul onayı Adana Şehir Eğitim ve Araştırma hastanesi etik kurulundan alındı. Hastalardan yazılı ve sözlü onay alındı. Çalışmamıza ICHD-3b kriterlerine göre migren tanısı alan 36 hasta ve 36 kontrol grubu dahil edildi. Dışlama kriterleri; migren dışında primer veya sekonder baş ağrısının olması, bilinen psikiyatrik bozukluğunun olması, nörodejeneratif hastalığının olması, ölçekleri dolduramayacak eğitim düzeyinde olan hastalar ve çalışmaya katılmak istememek olarak belirlendi.

Bulgular: Çalışmaya alınan migren hastalarının yaş ortalaması 35,19±6,73; kontrol grubunun yaş ortalaması 37,11±8,71 olup migren hastalarında kadın oranı %69,44 (n=25/36) kontrol grubunun kadın oranı %50 (n=18/36) olarak saptanmıştır ve gruplar yaş ve cinsiyet açısından birbirine benzerdi (0,300; p=0,093). İki grubun Beck anksiyete (p<0,001), Beck depresyon (p=0,003) ölçekleri karşılaştırıldığında anlamlı farklılık saptanmıştır. Sosyal anhedoni ölçeği gruplar arasında karşılaştırıldığında anlamlı farklılık saptanmamıştır (p=0,514). Fiziksel anhedoni puanı migren grubunda yüksek bulunmuş olsa da istatistiksel anlamlılığa ulaşmamıştır (13,19±7,05; 10,22±6,22, p=0,062). Migren klinik değişkenleri ile beck anksiyete, beck depresyon, fiziksel anhedoni, sosyal anhedoni ölçekleri korelasyon ile değerlendirildiğinde anhedoni ile anlamlı ilişki saptanmamış ancak hastalık süresi ile Beck depresyon ölçeği arasında (p=0,034), aylık atak sıklığı ile Beck anksiyete ölçeği arasında (p=0,001), MİDAS engellilik skoru ile Beck anksiyete ölçeği arasında (p=0,016) anlamlı korelasyonlar saptanmıştır.

Sonuç: Migren hastalarında dopaminerjik aktivite bozukluğunun bu hastalarda anhedoniyi arttırabileceğini düşünerek planladığımız çalışmamızda migren hastalarında dopaminerjik aktivite bozukluğu ile açıklanabilecek anksiyete ve depresyon ölçeklerinin migren grubunda istatistiksel olarak anlamlı derecede yüksek olarak saptandığı, sosyal anhedoninin her iki grupta benzer olduğu ancak fiziksel anhedonide migren grubunda ölçek puanlarının daha yüksek olduğu saptanmıştır.

SB78

KANSER TANISI NEDENİYLE RADYOTERAPİ ALAN VEYA TEDAVİ SONRASI TAKİPTE OLAN HASTALARDA UYKU BOZUKLUĞUNUN DEĞERLENDİRİLMESİ

[1]Gül Ayşen Öztürk

[1]Bursa Şehir Hastanesi, Rasyasyon Onkolojisi Kliniği, Bursa

Giriş ve Amaç: Uyku bozukluğu kanser hastalarında oldukça sık rastlanan, hem hasta hem de hekim tarafından gözardı edilebilen bir sorundur. Hastalığın her döneminde görülmekle birlikte, ileri evrelerde daha sıklıkla gözlenmektedir. Çalışmamızda kanser tanısı nedeniyle radyoterapi alan ya da takipte olan hastalarda uyku bozukluğunun değerlendirilmesi amaçlanmıştır.

Gereç ve Yöntem: Ekim 2021-Aralık 2021 tarihleri arasında Bursa Şehir Hastanesi Radyoterapi Merkezi'nde kanser tanısı nedeniyle radyoterapi alan ya da tedavi sonrası takiplerine devam eden 16 kadın, 24 erkek toplam 40 hasta değerlendirmeye alındı. Hastaların demografik ve klinik özellikleri hastalarla görüşme sonucu ve hasta dosyalarından elde edildi. Hastaların son bir aylık uyku kalitesini değerlendirmek için Pittsburg Uyku Kalite İndeksi (PUKİ) ve gün içi uykululuk durumunu değerlendirmek için Epworth Uyku Skalası (EUS) yüz yüze görüşme yöntemiyle uygulandı. Epworth uyku skalası toplam 24 puan üzerinden değerlendirilir ve 10 puan üstü gündüz artmış uykululuk hali olarak kabul edilir. PUKİ kişinin uyku kalitesini, uyku süresini ve uyku ile ilgili özel problemleri saptamak için oluşturulan 24 soru içerir. Toplam ölçek puanı 0-21 arasındadır.Değerlendirme sonrası toplam bileşen puanının 5 ve üzerinde olması kötü uyku kalitesini gösterir.

Bulgular: Bursa Şehir Hastanesi Radyoterapi Merkezi'nde toplam 40 hasta çalışmaya alındı. Bunların 21'i radyoterapiye devam eden, 19'u radyoterapisi tamamlanmış, takip hastalarıydı. Hastaların sosyodemografik özellikleri tablo 1'de görülmektedir. Hastaların 16'sı kadın 24'ü erkektir. Ortanca yaş 62 (32-82)'dir. Hastaların %20'si 30-49 yaş aralığında iken, %40'ı 50-69 yaş ve %40'ı da 70 yaş ve üstü gruptadır. Tüm grupta %70 hasta evlidir. Hastaların %27.5'inin sigara kullanımına, %7 sinin alkol kullanımına devam ettiği ve %40' ının hafif düzeyli fizik egzersiz yaptığı belirlenmiştir. Tanı gruplarına bakıldığında, 16 hasta genitoüriner(prostat ve mesane)kanser, 8 hasta jinekolojik kanser(serviks ve endometriyum) 6 hasta meme kanseri, 5 hasta akciğer kanseri ve 5 hasta da baş-boyun kanserlerinden oluşmaktadır. PUKİ değerlendirmesinde tüm grupta %60 oranında uyku bozukluğu saptandı. Tedavi ve takip gruplarının PUKİ değerleri karşılaştırıldığında, tedavi grubundaki hastaların %66'sının uyku kalitesi kötü iken, takip grubunda bu oranın %52 olduğu görüldü. İstatistiksel analizde gruplar arası anlamlı fark saptanmadı.Her iki grupta EUS değerlendirmesinde tedavi grubunda 3(%14) hastada ve takip grubunda 2(%10) hastada artmış gün içi uyku durumu saptandı. Yaş, cinsiyet, sigara kullanımı ve fizik egzersizin uyku bozukluğuna etkisi bu çalışmada saptanmadı.

Tartışma: Erken tanı ve tedavi yöntemlerinin gelişmesi ile kanser hastalarının sağ kalımı her geçen gün artmaktadır. Hastaların hayat kalitesinin artırılması hastalığın tedavisi kadar önemlidir. Uyku bozuklukları hayat kalitesini etkileyen ve kanser hastalarında oldukça sık rastlanan semptomlar grubudur. Bunların tanınabilmesi için geçerlilik ve güvenilirliği ispatlanmış semptom değerlendirme ölçeklerinin kullanılması gereklidir. Bu nedenle kolay uygulanabilen kısa, yeterli ve etkili tarama metotlarına ihtiyaç vardır.

Sonuç: Çalışmamızda radyoterapiye devam eden hastalarda, uyku bozukluğunun istatistiksel anlamlı olmamakla birlikte takipteki hastalara göre daha fazla olduğu gözlendi. (%66-%52) Bu oran, olgu sayısının artırılması ile daha anlamlı fark olacağını düşündürmektedir.

Tablo 1.Hastaların sosyodemografik özellikleri n=40					
Yaş	30-49	8	Sigara	var	11
	50-69	16		yok	12
	70 ve üstü	16		bırakmış	25
Cinsiyet	kadın	16	Alkol	var	3
	erkek	24		yok	22
Medeni Durum	evli	28		bırakmış	15
	Bekar -dul	12			
Çalışma durumu	çalışan	4	Fizik egzersiz	var	16
	Çalışmayan/emekli	36		yok	24
Metastaz	var	9	Antidepresan kullanımı	var	6
	yok	31		yok	34

SB79

İDİOPATİK PARKİNSON HASTALIĞI VE EVRELEMESİNDE MPV/PLT ORANININ TANISAL DEĞERİNİN ROLÜ

[1]Tuğba Cengiz

[1]Ankara Bilkent Şehir Hastanesi

ÖZET

Giriş ve Amaç: İdiopatik Parkinson Hastalığı (IPH) bazal ganglionlarda dopamin salgılayan hücrelerin kaybıyla karakterize nörodejeneratif bir hastalıktır. Bu çalışmada mean platelet volüme (MPV)'nin platelet (PLT)' e oranının (mpv/plt) (%) IPH'nın tanısında ve evrelemesinde kullanılabilirliği araştırıldı.Gereç ve Yöntem: IPH tanısı konulan ardışık hastalar Hoehn-Yahr sınıflamasına göre erken evre (evre 1-2) ve ileri evre (evre3-4) olarak sınıflandırıldı. Ayrıca parkinson hastalığı olmayan yaş ve cinsiyet yönünden eşitlenmiş kontrol grubu çalışmaya alındı. Hemogramdaki mpv ile plt değerlerinden (mpv/plt) % olarak hesaplandı. IPH hastaları ve kontrollerle, hastalık evreleri kendi aralarında karşılaştırıldı. Ayrıca hesaplanan oranın hastalığın tanısı ve evrelemesindeki tahmin edebilirlik kapasitesi ROC analizleri kullanılarak hesaplandı.Sonuç: Seksen IPH tanılı hasta ve 40 yaş ve cinsiyet eşleştirilmiş kontrol çalışmaya alındı. Yaş açısından IPH grubu ve kontrol grubu median 72 yaş (44-88)' karşın 72(48-87) benzerdi ayrıca her iki grubun %40'ı bayandı ve P>0,05 olarak hesaplandı. Kontrollerle IPH hastaları mpv/plt % oranları açısından karşılaştırıldığında sırayla 2,77 (IQR:1,11)'e karşın 3,53 (IQR:1,65) ve P<0,01 olarak bulundu. Mpv/plt oranı Hoehn-Yahr evresiyle koreleydi r:0,86 ve P<0.001. Hafif (29 hasta) ve ileri evre (51 hasta) IPH hastaları bu oran açısından karşılaştırıldığında sırasıyla 2,62 (IQR 0,75) ve 3,89 (IQR 1,22) ve P<0.01, istatistiksel olarak anlamlı fark bulundu. IPH hastaları ve kontroller arasında mpv/plt oranının 3,02 değerinde, ROC analizi ile ayırt edici özelliği karşılaştırıldığında AUC:0,734 (%CI:0,646-0,822), sensitivite: %65, spesivite: %75 ve P<0,01 olarak bulundu. Hafif ve ileri evre açısından değerlendirme yapıldığında 3,04 değerinde AUC: 0,96, %CI: (0,926-1,00), sensitivite: %96,1, spesivite: %93,1 ve P<0.01 anlamlı bulundu.

Tartışma: İdiopatik Parkinson hastalığında mpv/plt oranı hem sağlıklılarla ayırımda hem de evrenin tahmininde basit, iyi ve kullanılabilir bir index olarak tespit edildi.

Anahtar Kelimeler: İdiopatik Parkinson hastalığı, Heohn-Yahr evrelemesi, mpv/plt oranı.

SB83

VİDEO EEG MONİTÖRİZASYON ÜNİTESİNDE TAKİP EDİLEN HASTALARDA ANKSİYETE VE UYKU KALİTESİNİN TEDAVİ SÜRECİ ÜZERİNE ETKİSİ

[1]Safiye Gül Kenar, ***[1]Bülent Oğuz Genç***

[1]Necmettin Erbakan Üniversitesi Meram Tıp Fakültesi, Nöroloji Anabilim Dalı, Klinik Nörofizyoloji Bilim Dalı

Giriş ve Amaç: Anksiyete, depresyon ve uyku bozuklukları epilepsi hastalaında sık görülen patolojilerdir. Çalışmada bu faktörlerin video EEG ünitesinde takip edilen hastalar üzerindeki etkisini değerlendirmektir. Gereç ve Yöntem: Çalışmaya Meram Tıp fakültesi Video EEG monitörizasyon ünitesinde takip edilen 15 kadın 15 erkek olmak üzere toplam 30 hasta dahil edildi. Hastalara Beck depresyon skalası (BDS), Beck anksiyete skalası (BAS), Montreal Bilişsel Değerlendirme(MoCA), Pittsburg uyku kalite indeksi (PUKİ) ve Nütrisyon risk taraması (NRS 2002) testleri uygulandı.

Sonuç: Hastaların yaş ortalaması; kadınlarda 28.67 ±11.33, erkeklerde 32.27±12.34' tü. %90 hasta sağ el, %10 hasta ise sol el dominanttı. Hastaların %56,7' si bekar iken %43,3' ü evliydi.Eğitim durumu oranları; ilkokul %26,7, ortaokul %23,3, lise %36,7 ve üniversite %13,3' tü. Meslek grupları değerlendirildiğinde %13,3 hasta herhangi bir işte çalışmıyordu, %20 si ev hanımı, %16,7 serbest meslek sahibi, %10' u devlet memuru, %16,7' si öğrenci ve %23,3' ü ise işçi idi. Yatış endikasyonları değerlendirildiğinde en sık sebep nöbet özelliklerinin değerlendirilmesi ve tedavinin gözden geçirilmesi iken (%70), hastaların %20' si psikojenik nonepileptik nöbet -epileptik nöbet ayrımı amacıyla, %10' u ise sağlık kurulu talebi ile yatırılmıştı. Hastaların %46,7' si fokal başlangıçlı, %23,3' ü fokal başlayıp sekonder jeneralize olan, %10' u ise jeneralize başlangıçlı epilepsi hastasıydı. Tüm hastaların %83,3'ü epilepsi hastası iken %16,7' sinde yatış sonunda epilepsi olmadığı kararı verilmişti. Uygulanan anketlerde ortanca BDS skoru erkeklerde 18 idi ve kadınlara (4) göre anlamlı derecede daha yüksekti (p=0.033). BAS, MoCA ve PUKİ skorları ise her iki grup için benzerdi. Hastaların tümünde NRS2002 normal sonuçlandı.Hastaların 19'unda (%63,3) taburculuk sırasında mevcut epilepsi tedavisi doz ve etken madde açısından değişikliğe gidilmişti. Tedavi değişikliği yapılan ve yapılmayan hastalar arasında anket değerleri karşılaştırıldığında tedavi değişikliği yapılan grubun BAS değeri (21.7 ± 14.3) yapılmayan gruba göre (7.8 ± 7.6) anlamlı derecede yüksekti (p=0.002). BDS, PUKİ ve MoCA değerleri ise benzerdi. Taburculuk esnasında psikiyatriye konsülte edilen hastaların 8' inde (%26,7) antidepresan ve/veya ankisiyolitik tedavi başlanmıştı. Bu iki grup arasında ise sadece PUKİ skoru tedavi başlanan grupta (7.8 ± 3.5) başlanmayan gruba (4.9 ± 2.9) göre anlamlı olarak daha yüksekti (p=0.033)Yaş, çocuk sayısı ve aylık nöbet sıklığının BAS, BDS, MoCA ve PUKİ ile korelasyonu incelendiğinde, aylık nöbet sıklığı ile BAS ve PUKİ değerleri arasında pozitif yönlü korelasyon saptandı (sırasıyla r1=0.493; p=0.006, r1=0.381; p=0.038). Hasta yaşı ve çocuk sayısının etkisi kontrol altına alındığında nöbet sıklığı ile BAS arasında istatistiksel olarak anlamlı bir ilişki var iken (r2=0.562;p=0.002), PUKİ skoru ile ise istatistiksel olarak anlamlı bir ilişki saptanmadı (r2=0.318;p=0.099).

Tartışma: Bu çalışmada epilepsi hastalarında anksiyete, depresyon ve uyku kalitesinin tedavi kararlarının üzerindeki etkisi incelenmiştir. Psikiyatrik tedavi kararı alınan hastaların uyku kalitesinin daha kötü olduğu ve antinöbet tedavi değişimi gereken hastaların anksiyete skorlarının daha yüksek olduğu gösterilmiştir. Aylık nöbet sıklığı ile anksiyete skorları arasında pozitif yönde anlamlı korelasyon tespit edilmiştir.

SB84

GEÇİCİ GLOBAL AMNEZİ: ÖRNEK VAKALAR EŞLİĞİNDE TANI VE TEDAVİ YÖNETİMİ

***[1]Merve Aktan Süzgün*, [1]Çiğdem Özkara, [1]Fatma Birsen İnce**

[1]İSTANBUL ÜNİVERSİTESİ-CERRAHPAŞA, CERRAHPAŞA TIP FAKÜLTESİ, NÖROLOJİ ANABİLİM DALI

Giriş: Geçici global amnezi (GGA) 24 saatten kısa süreli anterograd ve retrograd bellek bozukluğu ile şekillenen ve kalıcı bilişsel hasar bırakmaksızın gerileyen bir tablodur. GGA tanısı Hodges ve Warlow kriterleriyle konulmakta olup bu kriterlere göre atağa mutlaka biri tanıklık etmeli, atak sırasında anterograd amnezi gelişmeli, bilişsel bozukluk amneziyle sınırlı kalmalı, bilinç kaybı saptanmamalı, atağa fokal nörolojik bulgular veya epileptik özellikler eşlik etmemeli, atak 24 saat içinde çözülmeli ve yakın zamanlı kafa travması veya aktif epilepsi tanısı bulunmamalıdır.

Yöntem: Bu çalışmada Hodges ve Warlow kriterleriyle tanı almış ve prospektif takipleri yapılmış 17 GGA hastasının klinik ve radyolojik verilerinin sunulması amaçlanmıştır. Hastaların tamamında incelenen parametreler hastaların demografik özellikleri, GGA atağının yaşı, atağın süresi, her hastanın atak sayısı, atağın saptanabilir tetikleyicileri, atak semiyolojisi, atağa ilişkin amnezi varlığı/yokluğu, atak sonrasında sekel bilişsel defisit varlığı/yokluğu, hastaların özgeçmiş ve soygeçmiş özellikleri, atak öncesinde hastaların kullandıkları anti-agregan/anti-koagulan/anti-nöbet ajanlar, atak sonrasında düzenlenen tedavi, yapısal kranyal görüntüleme bulguları, vasküler görüntüleme bulguları, kardiyak değerlendirme bulguları ve elektroensefalografi bulgularıdır.

Sonuç: Hastaların 8'i kadın, 9'u erkekti ve tümü sağ el dominanttı. Hastaların GGA atak yaşları 63,64 ± 11,6 (31-90), atak süreleri 8,35 ± 7,45 saat (2-24) idi. Hastaların 12'sinde tek atak, 4'ünde iki atak, 1'inde ise toplam 4 atak tariflenmekteydi. Olası atak tetikleyicileri, bir hastada anti-hipertansif, bir hastada ise anti-agregan tedavi aksatılması, 1 hastada yakın zamanlı koroner bypass operasyonu, 2 hastada aktif Covid-19 enfeksiyonu ve 2 hastada yakın zamanlı Covid-19 aşılamasıydı. Atak semiyolojisi incelendiğinde 9 hastanın anterograd ve retrograd amneziyle, 8 hastanın ise izole anterograd amneziyle başvurduğu, 12 hastada ise atak sonrasında atak dönemine ilişkin amnezi geliştiği saptandı. Mini-mental test ile takip edilen hastaların hiçbirinde atak sonrasında sekel bilişsel defisit kalmadığı görüldü. 14 hasta hipertansiyon, diyabetes mellitus, hiperlipidemi, koroner arter hastalığı, patent foramen ovale, aritmi, hiperkoagulabilite gibi vasküler risk faktörlerine sahipti. 1 hastanın özgeçmişinde febril konvulziyon öyküsü mevcut olup aktif epilepsi tanısı bulunan yoktu. Hiçbir hastanın görüntülemesinde akut dönemde difüzyon kısıtlılığı izlenmezken, 10 hastada küçük damar hastalığı, 5 hastada büyük damar patolojisi, 6 hastada kardiyak hastalık, 6 hastada ise biyoelektrik disorganizasyon veya fokal epileptiform aktivite şeklinde EEG anormalliği tespit edildi. İstatistiksel analizlerde ilk atağın süresinin uzun olmasının ve ilk atakta atağa ilişkin amnezi gelişmesinin atak tekrarı için anlamlı risk oluşturduğu saptandı (sırasıyla p=0,012; p=0,011). GGA atağının süresi, amnezinin tipi, atak sonrası amnezi gelişimi ve atak tekrarı ile klinik ve radyolojik olarak saptanan vasküler risk faktörleri ya da EEG anormallikleri arasında istatistiksel olarak anlamlı bir ilişki bulunmadı. 12 hasta anti-agregan, 1 hasta anti-koagulan, 1 hasta ise EEG'sinde saptanan epileptiform özellikler nedeniyle anti-nöbet tedaviyle izlendi ve hastaların hiçbirinde atak tekrarı gelişmedi.

Sonuç: Bu çalışmada GGA'nın klinik ve radyolojik özellikleri güncel literatür verileriyle derlenmiş ve özgün bulgular olarak ilk atağın süresinin uzamasının ve ilk atakta atağa ilişkin amnezi gelişmesinin atak tekrarı için anlamlı düzeyde risk oluşturduğu saptanmıştır. GGA, geçici epileptik amnezi, geçici iskemik atak, migren ve disosiyatif anmezi gibi paroksismal durumlarla ayırıcı tanı yapılması gereken bir tablo olup hem ayırıcı tanıların dışlanması hem de atak tekrarının öngörülebilmesi için ayrıntılı etiyolojik araştırma ve yakın klinik takip gereklidir.

SB86

HUZURSUZ BACAK SENDROMU TANILI HASTALARDA DOPAMİNERJİK YOLAĞIN BOZULMASI SONUCU OLUŞABİLECEK KLİNİK BELİRTİLER: ANHEDONİ, DEPRESYON, ANKSİYETE

[1]Tuğçe Güven Ekiz, ***[1]Aygül Tantik Pak, [1]Yıldızhan Şengül***

[1]SBÜ Gaziosmanpaşa Eğitim ve Araştırma Hastanesi

Giriş: Huzursuz bacak sendromu (HBS) yaygın görülen ancak yeterli tanı konulamayan sensorimotor bir bozukluktur. HBS özellikle akşam ve geceleri, rahatsız edici ve/veya hoş olmayan hisler nedeni ile bacakları hareket ettirme isteği, bu yakınmanın hareketle rahatlaması ve istirahatte artması olarak tanımlanmaktadır. Kronik bir nörolojik hastalıktır ve yaşam kalitesini ciddi şekilde etkilemektedir. HBS patofizyolojisi tam netlik kazanmamıştır ancak yapılan çalışmalarda beyinde dopaminerjik aktivitenin bozukluğu ile ilişkili olduğu bildirilmektedir. Bu teoriyi dopaminerjik tedavi ile semptomların düzelmesi de desteklemektedir. Anhedoni, amaçlı bir davranışı başlatma ve tamamlamada motivasyonun bozulması olarak bilinir. Anhedoni, anksiyete ve depresyon dopaminerjik aktivitenin kaybıyla ilişkilendirilmektedir.Birçok çalışmada anksiyete depresyon ile HBS arasındaki ilişki araştırılmıştır. Ancak literatürde HBS ile anhedoni arasındaki ilişkiyi araştıran çalışma yoktur. HBS hastalarında dopaminerjik aktivite bozukluğunun bu hastalarda anhedoni, depresyon ve anksiyeteye daha fazla sebep olabileceğini düşünerek çalışmamızda HBS hastalarında sosyal ve fiziksel anhedoni ölçekleri, Beck depresyon ölçeği ve Beck anksiyete ölçeğinin HBS şiddeti ile ilişkisini araştırmayı amaçladık.

Metod: Çalışmamız prospektif, gözlemsel kesitsel çalışma olarak planlandı. Çalışmamız için etik kurul onayı Gaziosmanpaşa Taksim Eğitim ve Araştırma hastanesi etik kurulundan alındı. Hastalardan yazılı ve sözlü onay alındı. Çalışmamıza Uluslararası HBS Çalışma Grubu tarafından belirlenen tanı kriterlerine göre HBS tanısı alan 87 hasta ve 60 sağlıklı kontrol grubu dahil edildi. Dışlama kriterlerimiz bilinen psikyatrik bozukluğunun olması, nörodejeneratif hastalığının olması, ölçekleri dolduramayacak eğitim düzeyinde olan hastalar ve çalışmaya katılmak istememek olarak belirlenmiştir.Bulgular: Çalışmaya alınan HBS tanılı hastalar ile sağlıklı kontrol grubu yaş (46,55±1,56;45,26±1,56, p=0.54) ve cinsiyet (K/E:46/41;30/30, p=0.73) açısından benzerdi. HBS hastaları ile kontrol grubunun fiziksel anhedoni (23,55±5,58;14,01±6,13, p<0.001), sosyal anhedoni (21,29±4,59;14,35±4,79, p<0.001), Beck depresyon (15,80±8,27;12,36±6,31, p=0.005) ve Beck anksiyete (19,04±13,17;10,93±7,66, p<0.001) ölçekleri arasında anlamlı derecede fark saptanmıştır. HBS klinik verileri ile ölçekler arasındaki ilişki korelasyon analizi ile değerlendirildiğinde hastalık süresi ile fiziksel anhedoni (p=0.006) ve sosyal anhedoni (p=0.001) arasında, hastalık şiddeti ile fiziksel anhedoni, sosyal anhedoni, Beck anksiyete ve Beck depresyon ölçekleri anlamlı derecede ilişki saptanmıştır (p<0.001).

Sonuç: Sonuç olarak çalışmamızda HBS hastalarında anhedoni, depresyon ve anksiyete ölçeklerinde daha yüksek puanlar saptanmıştır. Ayrıca bu hastalarda hastalık süresi ve HBS şiddetinin anhedoni, depresyon ve anksiyete puanlarını arttırdığı gözlenmiştir. Bu çalışma ile HBS hastalarında psikiyatrik hastalıkların da sık eşlik edebileceği ve bu hastaların takibinde hastaların bu açıdan değerlendirilmesi ve tedavi edilmesi hastaların işlevselliğini arttıracağı için oldukça önemlidir.

SB88

TOKSOPLASMA GONDİİ POZİTİF İDİOPATİK EPİLEPSİ HASTALARINDA BCL3, IL1B, TLR3, MRNA EXPRESYON SEVİYELERİNİN ARAŞTIRILMASI; NF-KB SİNYAL YOLU İLE İLİŞKİSİ

[2]Hayriye Soytürk, [3]Cansu Önal, [1]Şule Aydın Türkoğlu

[1]Bolu AİBÜ Nöroloji AD
[2]Bolu AİBÜ Disiplinlerarası Sinir Bilim AD
[3]Bolu AİBÜ Biyoloji AD

Giriş: Epilepsi MSS'nin en yaygın hastalıklarından biri olup sinir sisteminin bir kısmının ya da tamamının aşırı aktivasyonu ile karakterizedir. Birçok parazitik, bakteriyel ve viral patojenin, hayatta kalmak için nükleer faktör kappa B (NF-κB) yolağını bozan yollar geliştirdiği bilinmektedir. Toksoplazma suşları, konakçı hücrelerini modüle etmek için, hücre ölümü, bağışıklık ve inflamasyonda önemli bir rol oynayan NF-κB yolunu aktive eden özel efektör proteinler salgılarlar. NF-κB sinyal yolakları birçok hastalıkla ilişkilendirilen NF-κB tarafından düzenlenen çok sayıda geni kontrol ederler. Toll- like reseptör (TLR) veya IL-1 reseptörü (IL-1R) ailesi, ortak protein bölgeleri aracılığıyla hücre dışı sensor işlevi görürler, patojenleri ve sitotoksik molekülleri tespit ederek hücrelerin etkili nöroprotektif bağışıklık tepkileri vermesini sağlarlar. İnterlökin-1 reseptörü ile ilişkili kinazlar (IRAK) ailesinden IRAK-1, TLR/IL-1R (TIR) sinyali ile ilişkilendirmiştir. Bcl-3'ün adaptif bağışıklık hücrelerinin aktivitesi için gerekli olduğu düşünülmektedir. Bir dizi otoimmün patolojide Bcl-3 düzensizliği gözlemlenmiş ve Bcl3 eksikliği olan hayvanların bakteriyel ve paraziter enfeksiyonlara daha duyarlı olduğu görülmüştür. Buna ilaveten, MSS'inde nöroglial hücreler, bir transkripsiyon faktörü olan NF-κB, inflamasyon sırasında çeşitli nörodejeneratif hastalıkların patolojisine atfedilen çeşitli inflamatuar süreçlerin ekspresyonunu başlatır ve düzenlerler. T.gondii gibi bazı parazitlerin, bağışıklık ve inflamatuar yanıtın anahtarları olan NF-κB yolağı üzerinden, nöbet ve epilepsinin nöropatolojik süreçlerinde rol oynadığı ayrıca bildirilmiştir.

Amaç: Bu çalışmada idiopatik epilepsi hastalarında T. gondii 'nin NF-κB sinyal yolu üzerinden etki ederek epilepsi oluşumuna neden olabileceği öngörülerek bu sinyal yolu ile ilişkilendirilen, BCL3, IL1B ve TLR3 mRNA ekspresyon seviyelerinin tespit edilmesi amaçlanmıştır.Metot: Bu çalışma TÜBİTAK 3001 - Başlangıç AR-GE tarafından 317S052 proje no ile desteklenmiştir. Kliniğimizde idiyopatik epilepsi tanısıyla takipli hastalardan T. gondii IgG pozitif ve negatif olan ve ayrıca kontrol amaçlı sağlıklı bireyler seçilerek 4 farklı deney grubu oluşturulmuştur. Gruplar Grup 1: Epilepsi +/ Toxo- (n=10), Grup 2: Epilepsi - /Toxo - (n=10), Grup 3: Epilepsi-/Toxo+ (n=10), Grup 4: Epilepsi+/Toxo+ (n=10) olarak dizayn edilmiş, gruplardaki tüm hastalardan kan alınarak RNA izolasyonu yapılıncaya kadar -80°C de saklanmıştır. BCL3, IL1B, TLR3, mRNA ekspresyon seviyeleri Kantitatif Eş Zamanlı PCR (qRT-PCR) ile belirlenmiştir. İstatistiksel analiz, çok değişkenli varyans analizi (MANOVA) ve ardından Games-Howel post-hoc testleri ile yapılmış olup $p < 0.05$ istatistiksel olarak anlamlı kabul edilmiştir.

Sonuç: BCL3 mRNA ekspresyonu seviyeleri G3(E-/Toxo+) grubunda diğer tüm gruplardan daha yüksektir ($p<0.05$). IL1B gen ekspresyonu seviyeleri G3(E-/Toxo+), G4 (E+/ Toxo+) göre daha düşüktür. TLR3 gen ekspresyonu seviyeleri epilepsi G2(E-/Toxo-) de, G4 (E+/ Toxo+) grubuna göre daha düşüktür. Tartışma: TLR3'ün mRNA ekspresyon seviyesinde tespit edilen artış hem epilepsiye hem de T.gondii ye bağlı olabildiğini düşündürmekle birlikte, BCL3 mRNA ekspresyon seviyesindeki artışın T.gondii enfeksiyonuna bağlı olarak arttığı düşünülebilir. IL1B'nin mRNA ekspresyon seviyesinin artması ise epilepsiye bağlı olabilir. Sonuç olarak, idiopatik epilepsi hastalarında T.gondii enfeksiyonu NF-κB sinyal yolu üzerinden etki ederek epilepsi oluşumuna sebep olmuş olduğu düşündürmektedir. Çalışmamız, NF-κB sinyal yolundaki bu proteinlerdeki mRNA ekspresyonlarının anlamlı değişiklerinin tespit edilmesi parazitik enfeksiyonlar nedeni ile gelişebilecek idiyopatik epilepside yeni teşhis ve tedavi metodlarının geliştirilmesine olanak sağlaması açısından önem taşımaktadır.

Anahtar Kelimeler: Epilepsi, Nf-KB sinyal yolu, BCL3, IL1B, TLR3.

SB96

PENİSİLİNLE DENEYSEL AKUT EPİLEPTİK NÖBETTE DİKLOFENAK POTASYUMUN ELEKTROFİZYOLOJİK VE ANTİİNFLAMATUAR ETKİLERİNİN İNCELENMESİ

[1]Canan Akünal Türel, [2]Hümeyra Çelik, [2]İbrahim Ethem Torun, [2]Ayhan Çetinkaya, [3]İdris Türel

[1]Bolu Abant İzzet Baysal Üniversitesi, Nöroloji Anabilim Dalı, Bolu
[2]Bolu Abant İzzet Baysal Üniversitesi, Fizyoloji Anabilim Dalı, Bolu
[3]Bolu Abant İzzet Baysal Üniversitesi, Farmakoloji Anabilim Dalı, Bolu

Giriş: Epilepsi, tekrarlayan, provoke edilmemiş epileptik nöbetler ve bu nöbetlere farklı klinik bulguların eşlik ettiği çok yönlü nörolojik bir hastalıktır. Günümüzde epilepsinin tedavisi nöronal uyarılabilirliği azaltarak nöbet önlemeye yönelik semptomatiktir. Epilepsi hastalarının %30'u bu tedavilere dirençli olmakla birlikte, nöbet önleyici ilaçlar birçok yan etkiye sahiptir. Artan klinik ve deneysel kanıtlar nöroinflamatuar süreçlerin, epilepside nöbetlerin patofizyolojisinde önemli rol oynadığını; nöbetlerin inflamasyona, inflamasyonun nöbete sebep olduğunu göstermiştir. Non-steroidal antiinflamatuar bir ilaç olan diklofenak potasyumun nöroinflamasyon üzerinden yeni bir çerçevede değerlendirilmesi nörotoksisisi yüksek olan antiepileptik ilaçlara bir alternatif sunabilir.Amaç: Non-steroidal antiinflamatuar bir ilaç olan diklofenak potasyumun penisilin ile oluşturulmuş akut epileptik nöbet üzerine elektrofizyolojik ve antiinflamatuar etkileri incelenecektir.

Metot: Çalışmada Wistar albino cinsi 2-4 aylık 200-250 gr erkek ratlar Bolu Abant İzzet Baysal Üniversitesi Deney Hayvanları Merkezinden edinilerek n=8 olacak şekilde Epilepsi, Epilepsi+Diklofenak, Epilepsi+Diazepam, Epilepsi+Diklofenak+Diazepam gruplarına ayrıldı. Üretan anestezisi altında sol kortekse yerleştirilen elektrotlar vasıtasıyla elektrofizyolojik aktivite kaydı başlatıldı ve epileptik aktivite oluşturmak üzere 500.000 IU penisilin (2.5 µl, icv) intrakortikal olarak somatomotor kortekse Hamilton enjektörü ile uygulandı. 30 dakika sonra Epilepsi+Diklofenak grubuna intraperitoneal (ip) olarak 10 mg/kg diklofenak potasyum; Epilepsi+Diazepam grubuna 0,1 ml, 5 mg/kg, i.p diazepam; Epilepsi+Diklofenak+Diazepam grubuna ip olarak 10 mg/kg diklofenak potasyum ve 0,1 ml, 5 mg/kg diazepam; epilepsi grubuna da sham amaçlı ip olarak serum fizyolojik enjeksiyonu yapıldı. 4 adet elektrot ile alınan 120 dakikalık elektrofizyolojik kayıt sonrasında hayvanlar sakrifiye edildi. Alınan intrakardiyak periferik kanların serumunda ELISA yöntemi ile IL-6 ve TNF-α protein seviyeleri değerlendirildi.

Sonuç: Diklofenak potasyumun epilepsi üzerine etkilerinin değerlendirildiği çalışmada serum örneklerinde ELISA yöntemi ile çalışılan inflamatuar belirteçlerde gruplar arası IL-6 ve TNF-α değerlerinde istatistiksel olarak anlamlı bir değişikliğe rastlanılamamıştır ($p>0,05$). ($p>0,05$). İki saat boyunca alınan kayıtta diken dalga aktivitesinin ortalama milivolt değerlerinde ve diken dalga aktivitesi ölçümlerinde diklofenak potasyumun epileptiform aktiviteyi azaltıcı etkisi hafif olarak gözlemlenmiş fakat istatistiksel olarak anlamlı bulunmamıştır ($p>0,05$).

Tartışma: Literatürde bildirilen ilk çalışmalarda prokonvülsan etki gösterdiği bilinen diklofenağın doz bağımlı olarak antikonvülzan etkileri artık bilinmekte, diklofenağın epileptik süreçler üzerine sonuçları deneysel prosedüre (ilacın deney öncesi-sonrası verilmesi, inflamatuar belirteçlerin santral-perifer dokuda değerlendirilmesi, modelin akut-kronik oluşu) göre değişiklik göstermektedir. Diklofenak potasyumun antiinflamatuar etki üzerinden epileptik nöbete etkilerini çoklu dozlar ile uzun dönemde değerlendirmek epilepsiye yeni bir yaklaşım açısından daha uygun görünmektedir.

SB97

TEMPORAL LOB EPİLEPSİLERİNDE GÖRÜLEN EKSTRATEMPORAL HİPOMETABOLİZMALAR

[1]Aynur Özen, ***[1]Gamze Tatar***

[1]Bağcılar Eğitim ve Araştırma Hastanesi, Nükleer Tıp Kliniği

Epilepside fonksiyonel görüntüleme yöntemlerindeki son yıllardaki gelişmelere rağmen epileptik odağın tespiti bazen zordur. Nükleer tıpta epileptik odak tayinin için Tc-99m hidroksimetilenpropilenaminoksim (HMPAO) veya etilensisteindimer (ECD) ile beyin tek foton emisyon tomografi (SPECT) veya 18F-Florodeoksiglukoz (FDG) ile pozitron emisyon tomografisi (PET) yapılmaktadır. Son yıllarda daha yaygın olarak kullanılan FDG-PET sintigrafisi özellikle temporal lob epilepsilerinde yüksek sensitiviteye (%60-90) sahiptir. Özellikle hipokampal atrofisi olan hastalarda bu oran %100'e yaklaşmaktadır. Çalışmamızda temporal lob epilepsilerinde odak tayini ve cerrahi öncesi değerlendirme amaçlı FDG-PET çalışması yapılan 41 hastanın (17 kadın, 24 erkek) retrospektif olarak datası incelendi. Verilen FDG dozu 9.96 ± 0.25 mCi idi. Radyofarmasötiğin enjeksiyonu tüm hastalarda interiktal dönemde yapıldı. Damar yolu ajitasyonunu ve buna bağlı serebral metabolizmanın değişmesini önlemek için enjeksiyondan en az 20 dakika önce açıldı. Radyofarmasötiğin yeterli serebral dağılımın geçekleşmesi için enjeksiyondan sonra hastalar sessiz ve karanlık bir ortamda 45 dakika bekletildi. Akabinde PET cihazından 10 dakika/yatak olacak şekilde çekimleri gerçekleştirildi. Görüntüler önce vizüel olarak değerlendirildi, ardından istatistiksel parametrik haritalama ile değerlendirildi. FDG-PET beyin sintigrafisinde temporal lob hipometabolizması tüm hastalarda gözlenirken, 10 hastada sadece mezial temporal kortekste, 2 hastada sadece lateral temporal kortekste hipometabolizma gözlendi. Diğer 29 hastada hem lateral hemde mezial kortekste hipometabolizma saptandı. Temporal lob tutulumu 10 hastada bilateral idi. Kırk bir hastanın 18'inde (%43.9) ektratemporal loblarda hipometabolizma gözlendi. Bu temporal lob dışı hipometabolizmaların dağılımı şöyle idi: 13 hastada (%72.2) frontal korteks (4'ü inferior, 3'ü inferior ve mid frontal korteks, 6'si tüm frontal korteks hipometabolizması), 10 hastada (%55.6) parietal korteks, 3'ünde (%16.7) posterior singulat kortekste, 3'ünde (%16.7) talamusta, 2 hastada (%11.1) oksipital korteks, ve 1 hastada (%5.6) sensorimotor kortekste idi. İki hastada ekstratemporal lob hipometabolizması kontrlateralde, 2 hastada ise hipometabolizma bilateral olarak tespit edildi. Yapılan bir çalışmada nöbet odağı dışındaki ekstratemporal kortikal hipometabolizmanın, özellikle kontrlateral serebral korteksteki hipometabolizmin, temporal lob epilepsilerinde daha kötü postoperatif nöbet sonucu ile ilişkili olabileceği ve potansiyel olarak epileptojenik olan altta yatan patolojiyi temsil edebileceği sonucuna varılmıştır. Talamik hipometabolizmanın daha yüksek postoperatif nöbet olasılığı ile ilişkili olduğu tespit edilmiş olup, ekstratemporal veya temporal patolojiye sekonder olabileceği bulunmuştur(1). Bir başka çalışmada ekstratemporal lob hipometabolizmasını yaygın ve en sık olarak ipsilateral insula ve frontal lobda saptamışlardır. Yine ekstratemporal lob hipometabolizma kapsamı, başlangıç yaşı veya epilepsinin süresi ile anlamlı bir şekilde ilişkili olmadığı saptanmıştır. Sekonder jeneralize tonik-klonik nöbetlerin varlığı, daha geniş ölçüde uzak hipometabolizma ile ilişkilendirilmiştir. Mezial temporal lob epilepsideki ekstratemporal hipometabolizma, özellikle kontralateral hemisferde görülüyorsa, daha kötü cerrahi sonuç ile ilişkili olduğunu göstermektedir(2). Bu çalışmamızda temporal lob epilepsilerinde ekstretemporal lob hipometabolizmayı oldukça yüksek bir sıklıkta tespit ettik. Prognoz ile ilişkisini değerlendirmek için daha fazla çalışmaya ihtiyaç vardır.

Referanslar1. Choi JY, Kim SJ, Hong SB, Seo DW, Hong SC, Kim BT, Kim SE. Extratemporal hypometabolism on FDG PET in temporal lobe epilepsy as a predictor of seizure outcome after temporal lobectomy. Eur J Nucl Med Mol Imaging. 2003 Apr;30(4):581-7. 2. Wong CH, Bleasel A, Wen L, Eberl S, Byth K, Fulham M, Somerville E, Mohamed A. The topography and significance of extratemporal hypometabolism in refractory mesial temporal lobe epilepsy examined by FDG-PET. Epilepsia. 2010 Aug;51(8):1365-73.

SB102

Ensefalit Olgularında IL-17A, IL-17F, IL-34 ve CXCL13'Ün Rolü

[2]Şeyda Özsoy Karabörk, [1]Şule Aydın Türkoğlu

[1]Bolu AİBÜ Nöroloji AD
[2]Bolu AİBÜ Mikrobiyoloji AD

Giriş: Ensefalit, akut başlangıçlı ateş, mental durum değişikliği, fokal nörolojik defisitler ve jeneralize veya fokal nöbetler ile karakterizedir. Vakaların yarısının nedeni belirlenememektedir. Sitokinler, birbiriyle koordineli çalışan, birçok nörodejeneratif hastalığa eşlik eden ve nöroinflamasyon yönüyle hücresel bağışıklık ve inflamatuar süreçlerde rol alan moleküllerdir. Kemokinler ise, lökosit salgılanmasını ve aktivasyonunu koordine eden, böylece gelişim, inflamasyon, bağışıklık yanıtı ve yara iyileşmesi dahil olmak üzere çeşitli fizyolojik süreçleri düzenleyen sitokinlerin büyük bir ailesidir. Nörolojik hastalıklar üzerine yapılan çalışmalarda olgulara ait serum ve BOS örneklerinde sitokin ve kemokinlerin yüksek düzeyde olduğu bildirilmiştir. Bu çalışmadaki amacımız enfeksiyöz ensefalit olgularında IL-17A, IL-17F, IL-34 ve CXCL13 BOS düzeylerini belirleyerek nöroimmünolojik hastalıkların tedavisinde potansiyel biyobelirteç olup olamayacağını araştırmaktır.

Yöntem: Kliniğimizde ensefalit ayırıcı tanı için lomber ponksiyon yapılan etik kurul izni alınmış (2018/203) yaşları 20 ile 87 arasında olan 20 hastanın BOS örnekleri çalışmaya dahil edildi. Olguların yaş ortalaması 58,84(± 19,5)'idi. Olgulardan alınan BOS örneklerinde CXCL-13 kemokin ve IL-17A, IL-17F ve IL-34 sitokin düzeyleri firma önerileri doğrultusunda ELİSA ile çalışıldı. Olguların demografik ve biyokimyasal verileri kaydedildi. Olguların demografik verilerinin değerlendirilmesinde yüzde dağılımları kullanıldı. Sitokin ve kemokin düzeyleri normal dağılmadığından Mann Whitney U testi kullanıldı. Aynı gruba ait farklı ölçümlerin eşik değere göre değişiminde karşılaştırma yapılabilmesi için ise Wilcoxon İşaretli Sıralar testi kullanıldı. İstatistiksel anlamlılık düzeyi $p<0,05$ olarak kabul edildi.

Bulgular: Çalışmaya dahil edilen 20 olgunun 17'si kadın 3'ü ise erkekti. Olguların yaş ve cinsiyet dağılımları, BOS biyokimya verileri arasında istatistiksel anlamlı fark yoktu (p=0,321).IL-17A, IL17F ve IL-34 konsantrasyonları genel olarak değerlendirildiğinde istatistiksel anlamlı yüksekliğin olduğu saptandı (sırasıyla p=0,003, p=0,001, p=0,000). Ayrıca CXCL-13 ve IL-34; IL-17A ve IL-17F'den bağımsız olarak değerlendirildiğinde IL-34 yüksek olan olgularda CXCL-13'ün de anlamlı düzeyde artış gösterdiği görüldü (p=0,002).

Sonuç: Merkezi sinir sistemi enfeksiyonu, ensefalitin yaygın bir nedenidir, ancak immün aracılı nedenler giderek daha fazla tanınmaktadır. İnflamatuar olmayan ensefalopatiler (sistemik enfeksiyon, metabolik bozukluklar veya toksinlerle ilgili) benzer bir kliniğe neden olabilir. Enfeksiyöz ensefalit bazen subakut ve ateşsiz ortaya çıkar ve bu da tanıyı zorlaştırır. Olası ensefalit ile başvuran bir hasta için geniş bir ayırıcı tanı vardır. Ensefalit şüpheli olgularda kemokin ve sitokin düzeylerin birarada bakılması tanıya yardımcı olabilir. MSS'de IL-34 beyin gelişim süreçlerinde yer alabilen ve nöronal progenitör hücre proliferasyon ve olgunlaşmasını düzenleyen bir sitokindir. CXCL-13 ise nöroborelyoz tanısında rutin olarak kullanılan ancak son zamanlarda kanser immünoterapisinde bağlandığı reseptör ile birlikte rol almaya aday bir kemokindir. Olgularımızda MSS üzerinde etki gösteren bu iki önemli molekülün BOS düzeylerinin yüksek olması oldukça dikkat çekicidir. Sonuç olarak kemokin ve sitokinlerin bir arada reseptörleri de dahil edilerek nörolojik hastalıkların gelecekteki immünoterapisinde kullanılabilecek adaylar olabilmesi muhtemeldir. Ancak bu konuda daha büyük örneklem ile aydınlatılması gerekmekte bu konuda moleküler veya sinyal mekanizması üzerinde çalışmalar yapılması gerektiği düşünülmektedir.Anahtar Kelimeler: Ensefalit, IL-34, CXCL-13, mimikri, biyobelirteç, biyomarker

SB105

COVID 19 ENFEKSİYONU NEDENİYLE KARANTİNADA OLAN HASTALARIN DEPRESYON, ANKSİYETE VE OBSESİF KOMPULSİF BELİRTİ DÜZEYLERİ YÖNÜNDEN DEĞERLENDİRİLMESİ

[1]Asuman Ali, [2]Asuman Ali, [3]Aybike Telkök Şen

[1]Bursa Yüksek İhtisas Eğitim ve Araştırma Hastanesi
[2]Bursa Yüksek İhtisas Eğitim ve Araştırma Hastanesi, Nöroloji Kliniği
[3]Bursa Çekirge Devlet Hastanesi

Giriş ve Amaç: Koronavirüse maruz kalma, Şiddetli Akut Solunım Sendromu (SARS) ve Orta Doğu Solunum Sendromu (MERS) salgınları sırasında ve sonrasında nöropsikiyatrik hastalıklarla ilişkili tablolar tanımlanmıştır. Biz bu çalışmada Covid 19 pozitif hastaların karantinada depresyon, kaygı ve obsesif kompulsif belirti düzeyleri yönünden değerlendirilmesini amaçladık.

Gereç ve Yöntem: T.C Sağlık Bakanlığı Bilim Kurulunun "Covid 19 Tanı ve Tedavi Protokollerine göre Bursa Yüksek İhtisas Eğitim ve Araştırma Hastanesi Covid polikliniğinde değerlendirilen ve COVID PCR testi pozitif çıkan hastalar çalışmaya alındı. 19-64 yaş aralığında olan 80 hasta karantinada değerlendirildi. Veriler telefon görüşmeleri yoluyla doldurulan anket formlarından elde edildi. Bu anket formları; "Beck" Depresyon Ölçeği, "Beck" Anksiyete Ölçeği, "Eysenck" Kişilik Anketi-Gözden Geçirilmiş Kısa Formu, Rahatsızlığa Dayanma Ölçeği (RDÖ), "Maudsley" Obsesif Kompulsif Soru Listesi ve Durumluluk ve Sürekli Kaygı Ölçeği'ydi. Her bir görüşme 20-45 dakika olarak planlandı. Kırk yedi (47) hasta ile hastanede karantinada iken , otuz üç (33) hasta ile ev karantinasında görüşüldü. Hastaların hiçbirisi aşılı değildi. Psikiyatrik tanı almış ve bu konuda tedavi aldığını öğrendiğimiz hastalar çalışmaya dahil edilmedi Ayrıca yine pskiyatrik tedavi görmeyen ve Covid 19 hastalığını geçirmemiş 80 (seksen) gönüllü olgu da kontrol grubu olarak değerlendirildi. Yüz altmış (160) katılımcının yaş ortalaması 40,21±11.55 yıldır. Çalışmadaki birimler yaş ve cinsiyet bakımından eşleştirilmiştir.Değişkenlerin normal dağılıma uyup uymadığı Shapiro-Wilk testi ile test edilmiş,iki bağımsız grubun karşılaştırılmasında, bağımsız örneklem t-testi kullanılmıştır. Normallik varsayımı için Mann-Whitney U testi kullanılmış, betimleyici istatistikler medyan (minimum-maksimum) değerler olarak verilmiştir. Değişkenler arasındaki ilişkide "Spearman" korelasyon katsayısı kullanılmıştır. Analizlerde $p<0.05$ istatistiksel olarak anlamlı kabul edilmiştir.İstatistiksel analizler IBM SPSS Statistics 23.0 paket programları kullanılarak yapılmıştır.

Sonuçlar: İki grup arasında "Beck" Anksiyete skoru($p <0.001$) "Maudsley" Kuşku alt ölçeği ($p<0,006$), ve STAI1(Durumluluk Kaygı Ölçeği)($p<0,005$) toplam ölçek puanları, kontrol grubuna göre anlamlıdır.Kontrol grubunda; "Beck" depresyon total puanı , "Eysenck" total puanı, "Maudsley"in kontrol etme , temizlik , yavaşlık , kuşku ve ruminasyon alt ölçekleri ile "Maudsley" total puanları ve STAI2 total puanları arasında pozitif yönde anlamlı korelasyon vardır.Beck anksiyete total puanı ile "Eysenck" total puanı, "Maudsley" kontrol etme , temizlik, yavaşlık ve ruminasyon alt ölçek puanları ve "Maudsley" total puanı arasında pozitif yönde anlamlı korelasyon bulunmuştur.Hasta grubunda; "Beck" depresyon total puanı ile "Eysenck" total puanı, "Maudsley" kontrol etme , yavaşlık , kuşku ve ruminasyon alt ölçek puanı, "Maudsley" total puanları ile STAI2 total puanları arasında pozitif yönde anlamlı korelasyon vardır. Beck anksiyete total puanı ile "Eysenck" total puanı ve "Maudsley" ruminasyon alt ölçek puanı arasında pozitif yönde anlamlı korelasyon vardır.

Tartışma: Çalışmamızda depresyonun değil de Anksiyete skoru($p <0.001$) nun ,"Maudsley" Kuşku alt ölçeği ($p<0,006$)nin , ve STAI1(Durumluluk kaygı ölçeği) ($p<0,005$) nin istatistiksel olarak kontrol grubuna göre anlamlı çıkması bir hastalığı düşündürmeyebilir. Ancak Korona (Covid 19) enfeksiyonundan kurtulan olguların bir(1) ila elli (50) aylık takip süreçlerinde travma sonrası stress bozukluğu, (TSSB), depresyon, panik bozukluk ve obsesif kompulsif bozukluk (OKB) dahil olmak üzere çeşitli psikiyatrik tabloların ortaya çıkabileceği tanımlanmıştır. Dolayısıyla hastanın ve hastalığın yönetimini doğrudan etkileyebildiği için nöropsikiyatrik tabloların hastalık düzeyine gelmeden tanımlanabilmesi önem arz etmektedir."COVID-19" halen çok iyi anlaşılamamış kompleks nöropsikiyatrik hastalıklar için geniş bir tanılama başlığı olmayı sürdürüyor.

POSTER BİLDİRİLER

PB13

POST COVID OPTİK NÖRİT

***[1]Yunus Emre Görkem*, [1]Sena Destan Bünül, [1]Aybala Neslihan Alagöz**

[1]Kocaeli Üniversitesi Tıp Fakültesi, Nöroloji Anabilim Dalı, Kocaeli

Giriş: Aralık 2019'da, Çin' in Wuhan kentinden pnömoniye neden olan koronavirüs hastalığı 2019 (COVID-19) nedeniyle şiddetli akut solunum sendromu (SARS-CoV-2) vakaları ortaya çıkmıştır. En yaygın semptomları ateş, öksürük, yorgunluk ve nefes darlığı olsa da COVID-19 sadece bir solunum yolu hastalığı değildir; akut kalp hastalığı, akut böbrek hasarı, vaskülopati, koagülopati, yüksek inflamatuar belirteçler ve nörolojik hasar ile ilgili çok çeşitli durumlar gelişebilir. Bu olgu sunumunda muhtemelen COVID-19 tarafından indüklenen miyelin oligodendrosit glikoprotein (MOG) antikoru ile ilişkili bir akut optik nörit (ON) vakasını sunmayı amaçladık.

Olgu: 34 yaşında bilinen hastalık öyküsü olmayan kadın hastanın Ağustos 2021 de covid enfeksiyonu geçirdiği ve Kasım 2021 de ani başlayan sol gözde ağrı sonrası görme kaybı şikayeti nedeniyle dış merkeze başvurduğu öğrenilmiştir. Görme kaybı giderek artan hastanın çekilen kontrastlı orbital MR ında sol gözde optik nörit ile uyumlu bulgular saptanmış. Hastanemiz göz hastalıklarına başvuran hasta pulse steroid tedavisi için yatırılmış. Tarafımıza danışılan hastanın nörolojik muayenesinde görme bulguları dışında belirgin patoloji saptanmadı. Çekilen kontrastlı kranial MR ında bilateral t2 hiperintens milimetrik gliotik odaklar saptandı; kontrastlı servikal MR ında anlamlı patoloji saptanmadı. Pulse steroid tedavisinden fayda görmeyen hastada post-covid MOG ilişkili optik nörit düşünüldüğü için dış merkeze anti MOG ve anti NMO antikorları çalıştırılmak üzere serum örnekleri gönderildi.

Tartışma: Optik nörit, akut, genellikle monoküler görme kaybına neden olan inflamatuar, demiyelinizan bir durum olarak tanımlanır. MS ile yüksek oranda ilişkilidir ve bu hastaların %15 ile %20'sinde ortaya çıkan özelliktir ve %50'sinde hastalıklarının bir döneminde ortaya çıkar. Miyelin oligodendrosit glikoprotein antikorlarının başlangıçta MS'de yer aldığı düşünülüyordu, ancak sonraki çalışmalar bunun optik nörit, akut yayılmış ensefalomiyelit ve transvers miyelit ile görülebilen miyelin oligodendrosit glikoprotein antikor bozukluğu (MOGAD) adı verilen ayrı bir hastalık olduğunu buldu. Nörolojik manifestasyonlar hastalık evresinde, iyileşmenin erken veya geç döneminde olmak üzere farklı zamanlarda görülebilir. COVID-19 enfeksiyonu olduğu kanıtlanmış hastalarda optik nörit vakaları tanımlanmıştır. Muhtemelen COVID-19 enfeksiyonu bir otoimmün yanıtı ve MOG antikorlarının üretimini tetiklemektedir. Hastaların MOG ile ilişkili hastalığa yatkınlık barındırıp barındırmadığı veya virüsün süreci harekete geçirip geçirmediği açık değildir. COVID-19 enfeksiyonuyla ilişkili nöro-oftalmolojik semptomlar ve belirtiler çeşitlidir ve iyileşme aşaması boyunca enfeksiyonun seyrini kapsar. Tutulum mekanizmaları hala tam olarak aydınlatılma sürecindedir, ancak üç genel kategoriye girme eğilimindedirler – post-viral inflamatuar sendrom; hiperkoagülopati ve "sitokin fırtınası" ile proinflamatuar bir durumun sekeli; ve hipoksi ve şiddetli hipertansiyon dahil sistemik anormalliklerin sonucu.

Sonuç: COVID-19 virüs enfeksiyonu pandemi olarak dünyada büyük bir etkiye neden olmaktadır. Klinik hastalık olarak kapsamı hala tam olarak anlaşılmamıştır. Bu nedenle, tüm dünyayı derinden sarsan ve komplikasyonları ile de ciddi bir sağlık sorunu halinde gelen COVID-19 enfeksiyonunun sunabileceği geniş spektruma katkı olarak optik nörit gelişimine dikkat çekmek istedik.

PB14

TUBEROSKLEROZ KOPMLEKSİ

[1]Hilal Çağlar, [2]Hilal Çağlar, [2]Sevde Tekneci, [3]Ayşe Nur Ersoy

[1]Selçuklu Tıp Fakültesi Hastanesi
[2]Selçuklu Tıp Fakültesi Hastanesi
[3]Selçuklu Tıp Fakültesi

Tuberoskleroz mezodermal ve ektodermal hücrelerin hiperplazisinden oluşan nörokutanöz triaddır.Kompleks terimi, genetik heterojenitesi ve multisistemik tululuma dikkat çekmektedir.Hastalığın başlangıç yaşı ve şiddeti çok geniş çeşitlilik gösterip klasik triadı;epilepsi, mental retardasyon ve adenoma sabeseum 'dur. Anahtar kelime :Tuberoz skleroz, ventrikül içi tümör,subepandmal nodül,shagreen patch Tüberoskleroz (TS); özellikle beyin, deri,göz,böbrek ve kalp olmak üzere bir çok sistem ve organı etkileyen hamartamöz lezyonlarla karakterize otozomal dominant kalıtım gösteren nörokutanöz sendromdur.11/6000 ile 1/10000 arasında prevalansı değişir.2Fakat yeni mutasyonlar ile minimal etkilenmiş bireylerin olması sonucuyla prevalansın daha yüksek olduğu tahmin edilmektedir.3,4Tuberoskleroz kopleksinin başlangıç yaşı ve etkilenimi değişkenlik göstermekle birlikte,sıklıkla beş yaş öncesi epilepsi ve deri bulguları ile başlar.Patognomonik erken deri lezyonu konjenital hipopigmente lezyondur. Çeşitli organda gözlenebilen hamartomlar genellikle asemptomatik seyreder.Bu sebeple nöbet (epilepsi) ve mental retardasyon olmayan olgularda kütanöz lezyonlar tanıya yardımcı olur. Shagreen patch adenosabeseum, hipopigmente plaklar, periungal fibromlar, ash-leaf makülleri patognomonik kutanöz lezyonlardır.4 OLGUPolikliniğimize 36 yaşında kadın hasta sırt alt kısmında yerleşen deriden hafif kabarık portakal kabuğu görünümünde açık sarı renkli lezyon (sheagreen patch),yüzünde sivilce benzeri kabarıklıklar , Sol kol ön yüzünde ,bacak deriden açık renkli lezyon ve parsiyel nöbet şikayeti ile değerlendirildi. Nöbet şikayetinin çocukluk çağında olmadığı son 2 yıldır arttığı ifade edildi. Antiepileptik kullanımı olmayan hastanın özgeçmişinde özellik yok ve soy geçmişinde babasında cilt lezyonları olduğu belirlendi. Hasta, akraba evliliğinin 3. çocuğuydu. Diğer kardeşlerinde semptom olmayıp sağlıklı olduğu belirtildi.Nörolojik muayenesinde, hastanın yer zaman kişi oryantasyon ve kooperasyonu tamdı. Kognitif fonksiyonları ve bilişsel işlevleri normal değerlendirildi. Zeka düzeyi normal raporlandı.Göze konsülte edilen hastanın göz muayenesinde retinal hamartom saptanmadı. Kas gücü defisiti duyu defisiti yoktu. Serebellar testleri becerikliydi.Dermatolojik muayenesinde nazolabial katlantılar, yanaklarda multiple deri renginde sert papüller (adeno sebaseum), sağ lumbosakral bölgede deriden kabarık portakal kabuğu görünümünde 1.5 cm boyutunda düzensiz sert plak, sol kol ön yüzünde ,sol alt ekstremitede ve gluteal bölgede yaklaşık 1 cm boyutlarında hipopigmente nodül izlendi.Vakanın laboratuar tetkiklerinde patoloji yoktu.EKO sunda rabdomyom saptanmadı.EKG si normal değerlendirildi. Nöbet öyküsü olan hastanın EEG si fizyolojik raporlandı.Abdominal ultrasonografik incelemesinde parankimal organlar normal değerlendirildi.Kranial MR görüntülemede bilateral lateral ventrikül içi ve subependimal hamartomaztöz lezyonlar her iki hemisferde subkortikal tuber ve parankimal nodüller saptandı. Bilateral lateral ventrikülde obstruksiyona neden olmayan dilatasyon vardı Klinik semptomları MRG bulguları ile olası tuberoskleroz tanısı konulan olguda moleküler genetik inceleme planlandı.Septomlarına yönelik tedavi planlanarak 3 aylık periodlarla kontrol önerildi.TARTIŞMATuberokleroz komleksi semptoplarının başlanma yaşı , hastalığın seyri ve şiddeti belirtileri çok değişkenlik gösteren bir hastalıktır.Tuberoskleroz kompleksin ilk semptomik bulgusu hipopigmente lezyonlar , bireylerin % 60 -97 raslanır.Genellikle gluteal bölge ve gövdede görülür fakat ekstremitelerde de görülmektedirOlguda karakteristik gluteal bölgede ve ekstremte yüzeylerinde hipopigmente makül saptanmıştı.Fasial anjiofibrom Tuberosklerozun patagnomonik kutanöz lezyonudur.5Karakteristik olaraknazolabial bölge burun ve yanaklarda bulunur.Vakada karakteristik bölgede lezyonlar mevcuttu.Tuberosklerozda santral sinir sisteminde gözlenen lezyonlar gloinöronal hamartomlar veya kortikal tuberler ,beyaz cevher heterotipileri(displastik veya demyelizan lezyonlar),subepandimal nodüllerdir.8-9Olgumuzun MRG subepandimal nodüller ve kortikal tuberler görülmüştür.

Sonuç olarak, hastalarımızın belirti ve bulgularının literatür ile uyumlu olduğu gözlendi. Olası tüberoskleroz kompleksi olarak izlenmekte olan olguda moleküler genetik inceleme planlandı.

PB16

MİYOKLONUS-DİSTONİ SENDROMU: OLGU SUNUMU

***[1]Şeyma Erdoğan*, [1]Sena Destan Bünül, [1]Aybala Neslihan Alagöz**

[1]Kocaeli Üniversitesi Tıp Fakültesi, Nöroloji Anabilim Dalı, Kocaeli

---

Giriş: Miyoklonus-distoni sendromu (MDS), miyokloni ve distoni ile karakterize, sıklıkla genç yaşlarda başlayan nadir bir hareket bozukluğudur. Bu bildiride, klinik olarak muhtemel MDS tanısı konulan ve klonazepam tedavisine olumlu yanıt alınan bir olgu sunulmuştur.

Olgu: 30 yaşında erkek hasta, her iki kolda istemsiz sıçrama şikayetiyle polikliniğimize başvurdu. Öyküsünde şikayetinin yaklaşık olarak 14 yaşında başladığı, bu dönem başvurularında epilepsi tanısı düşünülerek valproik asit tedavisi başlandığı, takip sürecinde miyoklonik şikayetleri artan hastaya valproik asit tedavisi kesilerek levetirasetam 250 mg 2x1, lamotrijin 150 mg 2x1 tedavisi düzenlendiği, hastamızın mevcut tedaviler altında istemsiz sıçrayıcı hareketlerinin arttığı öğrenildi. Bu şikayetinin istirahat halinde görülmekle birlikte; stres altında, yorgunlukla ve özellikle yüksek ses ile aktive olduğu gözlemlendi. Özgeçmişinde ve aile öyküsünde özellik olmayan hastanın nörolojik muaynesinde kendiğilinden ortaya çıkabilen ve stres ile aktive olan miyoklonilere, özellikle servikal ve her iki üst esktremitede belirgin distonik postürün eşlik ettiği görüldü. Yazı yazma esnasında distonik postürün aktive olduğu gözlendi. Hastamızdan geniş biyokimya, hemogram, vaskülit markerları çalışıldı. Anlamlı patoloji görülmedi. Elektroensefalografik incelemesi, miyoklonik sıçramalarla ilişkili kortikal deşarjları göstermedi. Beyin bilgisayarlı tomografisi çekildi. Anlamlı patolojik bulgu görülmedi. Antiepileptik tedavisi doz azlatılarak kesildi. Tedavide klonazepam başlanan hastanın miyoklonileri azalmakla birlikte kısmen devam etmekte olduğu görüldü. Hastada DYT11 gen mutasyonu çalışılması planlandı.

Tartışma: Miyoklonus ani, kısa süreli, çok hızlı istemsiz sıçrama olarak tanımlanır. Miyoklonus etiyopatogenez açısından fizyolojik, semptomatik, esansiyel ve herediter miyoklonus olmak üzere dört temel grupta sınıflandırılır. Miyoklonus-distoni sendromu üst ekstremitede miyoklonik sıçramalar ile karakterize, sıklıkla servikal veya üst ekstremitede hafif şiddette distoni olarak ortaya çıkar. Miyoklonus-distoni sendromunun otozomal dominant geçiş gösterilen kalıtsal formunda 7. kromozomun uzun kolunda 7q21 bölgesinde yerleşmiş olan epsilon sarkoglikan geninde (SCGE) mutasyon saptanmıştır. Genellikle düşük penetrans gösterir ve otozomal dominant geçişlidir. Semptomlar sıklıkla 20 yaşından önce başlar. Depresif duygulanım, anksiyete, obsesif kompulsif bozukluk gibi psikiyatrik bulgular genellikle eşlik eder. Alkole iyi cevap veren bu tablo için idiyopatik herediter miyokloni, alkole dramatik cevap veren otozomal dominant geçişli miyoklonik distoni ya da herediter esansiyel miyokloni gibi adlar da kullanılmıştır. Tanı esas olarak klinik öykü ve diğer nedenlerin dışlanması ile konulmaktadır. Yaşam süresini etkilemeyen hastalıkta, tedavide esas olarak antiepileptikler ve antikolinerjikler tercih edilmektedir. En çok klonazepamdan faydalanılır.Ayırıcı tanıda idiyopatik torsiyon distonisi, dopa yanıtlı distoni, paroksismal nonkineziyojenik distoni, Wilson hastalığı gibi diğer hareket bozuklukları ve epilepsi olabileceğinden MDS akılda tutulmalıdır.

Sonuç: MDS nadir görülen bir sendrom olmakla birlikte ayırıcı tanıda birçok hastalık ile karışabilmekte ve özürlülük oluşturabilmektedir. Biz de olgumuzu nadir görüldüğü için klinikte akla gelmesi ve literatüre katkı sağlaması amacıyla sunmak istedik.

PB17

İZOLE OPSOKLONUS

[1]Aydan Dağdaş, ***[1]Aydan Dağdaş, [1]Sena Destan Bünül, [1]Aybala Neslihan Alagöz***

[1]Kocaeli Üniversitesi Tıp Fakültesi Nöroloji Anabilim Dalı

Giriş: Opsoklonus her yöne olan istemsiz, aritmik, kaotik göz hareketleri ile karakterize ender bir rahatsızlıktır. Etiyolojide paraneoplastik, paraenfeksiyöz, toksik-metabolik nedenler yer alabileceği gibi idiyopatik de olabilir[1-3].Biz bu vakamızda 19 yaşında opsoklonus ile prezente olan bir vakayı sunmak istedik.

Vaka: 19 yaşında, özgeçmişinde retinitis pigmentoza tanısı olan erkek hasta, 4 yıl önce başlayan her iki gözünde titreme şikayeti ile kliniğimize başvurdu. Hikayesini derinleştirdiğimizde şikayetinin başlama tarihinden 2 ay öncesinde febril nöbet öyküsü bulunmaktaydı. Nörolojik muayenesinde; her iki gözde; her yöne düzensiz, kaotik pupil hareketleri dışında patolojik muayene bulgusuna rastlanmadı. Hastanın yapılan rutin kan testleri ve Beyin Manyetik Rezonans (MR) görüntülemesi normaldi. Hastanın çekilen Elektroensefalografi ve Video Elektroensefalografi sonucu normal olarak saptandı. Toraks ve abdomen Bilgisayarlı Tomografisi, paraneoplastik otoantikor paneli, çölyak otoantikor paneli, sistemik vaskülit otoantikor paneli normal olarak sonuçlandı. Enfeksiyöz etiyolojilere yönelik yapılan HAV, HBV, HCV, HIV, CMV, Toxoplazma, Rubella, Batı Nil Virüsü ve Borrelia Burgdorferi testlerinin sonuçları normal saptandı. Çekilen pozitron emisyon tomografisi sonucunda anlamlı patolojiye rastlanmayan hastaya 5 gün süre ile 0.4 gr/kg/gün intravenöz immünoglobulin tedavisi uygulandı. Tedaviden fayda görmeyen hasta takibe alındı.

Tartışma: Opsoklonus; paraneoplastik (çocuklarda sıklıkla nöroblastom, yetişkinlerde sıklıkla küçük hücreli akciğer kanseri), paraenfeksiyöz, toksik-metabolik nedenlerle oluşabileceği gibi idiyopatik nedenle de oluşabilir. Bizim vakamızda da yapılan etiyolojik araştırmalar sonucunda idiyopatik olabileceği kanaatine varıldı. Opsoklonusun tedavisinde altta yatan nedene bağlı olarak tümör cerrahisi, kemoterapi, intravenöz immünoglobulin tedavisi uygulanabilir, klonazepam semptomatik tedavide faydalı olabilir[4-6]. Biz de vakamızda intravenöz immünoglobulin tedavisini uyguladık ancak fayda görmedik, hastayı nöroloji kliniği takibine aldık.

Sonuç: Opsoklonus; Opsoklonus-myoklonus sendromunun bir parçası olarak veya tek başına bir nörolojik manifestasyon olarak karşımıza çıkabilir. Etiyolojiye yönelik yapılan çalışmalar erken tanı ve tedavi için çok önemlidir. Biz bu olgunun literatüre ışık tutacağı kanaatindeyiz.

Kaynaklar:

1) Digre KB. Opsoclonus in adults: report of three cases and review of the literature. Arch Neurol 1986; 43:1165–1175.
2) Sharpe JA, Fletcher WA. Saccadic intrusions and oscillations. Can J Neurol Sci 1984; 11:426–433.
3) Wong AM, Musallam S, Tomlinson RD, et al. Opsoclonus in three dimensions: oculographic, neuropathologic and modelling correlates. J Neurol Sci 2001; 189:71–81.
4) Pike M. Opsoclonus-myoclonus syndrome. Handb Clin Neurol 2013;112:1209-11.
5) Sahu JK, Prasad K. The opsoclonus-myoclonus syndrome. Pract Neurol 2011;11:160-6.6) Wong A. An update on opsoclonus. Curr Opin Neurol 2007;20:25-31.

PB19

REKÜRREN BEYİN SAPI LEZYONU İLE SEYREDEN VASKÜLİT

[1]Serap Öztürk, ***[1]Sena Destan Bünül, [1]Aybala Neslihan Alagöz***

[1]Kocaeli Üniversitesi Tıp Fakültesi, Nöroloji Anabilim Dalı, Kocaeli

---

Giriş: Vaskülit; sık relapslar ile seyreden, mortalite ve morbidite ile yakından ilişkili multisistemik bir hastalıktır. Santral sinir sistemi ve periferik sinir sistemi tutulumu neredeyse tüm vaskülitik hastalıklarda görülebilmektedir. Biz bu çalışmamızda rekürren beyin sapı lezyonu ile prezente olan bir vaskülit olgusu sunmak istedik.

Olgu: Bilinen bir hastalığı olmayan 41 yaşında kadın hastaya akut başlangıçlı sol yüz yarımında ve sağ alt ekstremitede uyuşma ve çift görme şikayeti üzerine çekilen difüzyon manyetik rezonans (MR) görüntülemede pons sol yarıda akut difüzyon kısıtlılığı tespit edildi. 6 ay önce hastanın ataksi ve tekrarlayan senkop şikayetinin olduğu, beyin MR'da ponsta kontrast tutulumu olmayan birkaç adet T2 hiperintens lezyonlar saptanmış. MR spektroskopide kolin artışı ve N-asetil aspartat (NAA) azalmış olması üzerine ayırıcı tanıda neoplastik ve demiyelinizan süreçler ile vaskülit düşünülmüş. 5 gün uygulanan pulse steroid (1gr/gün metilprednizolon) tedavisi sonrası kontrol amaçlı çekilen beyin MR'da T2 hiperintens lezyonların boyutunda belirgin şekilde gerileme, sinyalde azalma ve hastanın kliniğinde tam iyileşme izlenmiş. 3 ay sonra tekrarlanan MR spektroskopide NAA kaybı olması ve kolin artışı saptanmaması üzerine neoplastik süreçler dışlanmış. Takibimiz esnasında gençlerde inme etiyolojisine yönelik yapılan transözofagial ekokardiyografi, ritm holterde ve vaskülit belirteçlerinde anlamlı patoloji saptanmadı. Ayırıcı tanıda vaskülit düşündüğümüz hastaya çekilen beyin MR anjiyografide vaskülitik bulgular gözlemlendi. Romatoloji tarafından değerlendirilen hastada periferik tutulum tespit edilmedi ancak sistemik vaskülit açısından ileri tetkik önerildi. Asetil salisilik asit ve 7 gün uygulanan pulse steroid tedavisinden hasta kısmen fayda gördü.

Tartışma: Vaskülit, gençlerde inme etiyolojisinde çok sık görülmese de araştırılması gereken bir nedendir. Santral sinir sistemi vasküliti baş ağrısı, meningeal bulgular, ensefalopati, demans, kranial sinir paralizi, nöbet ve inme gibi nörolojik semptom ve bulgularla prezente olabilir. MR anjiografi, dijital anjiyografi (DSA), otoantikorlar ve biyopsi tanıda oldukça yardımcıdır. Ayrıca sistemik vaskülitler başlangıçta tümör benzeri veya demyelinizan lezyon olarak değerlendirilerek doğru tanı ve tedaviden uzaklaşmamıza neden olabilmektedir.

Bu olguda difüzyon kısıtlılığı gösteren tekrarlayan beyin sapı lezyonları, MR anjiyografide vaskülitik bulgular saptanması, steroid tedavisinden klinik ve radyolojik fayda sağlanması öncelikle vasküliti düşüdürmüştür.

Sonuç: İskemik, neoplastik ve demiyelinizan süreçlerle yönetilen; kliniği relapslar ile seyreden hastalarda vaskülit akılda tutulmalıdır. Steroid tedavisinden fayda görülmesi, lezyonların kaybolup farklı lokalizasyonlarda tekrarlaması vaskülit açısından anlamlıdır. Otoantikorlar negatif olsa dahi vaskülit tanısı dışlanmamalı, beyin MR anjiyografi mutlaka planlanmalıdır. Rekürren beyin sapı lezyonları ile seyreden bu olgunun literatüre ışık tutacağı kanaatindeyiz.

PB20

MOBİL ARKUS AORTA TROMBÜSÜNE BAĞLI TEKRARLAYAN GEÇICI ISKEMIK ATAK OLGUSU

***[1]Nimet Uçaroğlu Can*, [2]Yusuf Can**

[1]Sakarya Eğitim ve Araştırma Hastanesi
[2]Sakarya Üniversitesi Tıp Fakültesi

Giriş: Arkus aortanın hareketli trombüsü çok nadir görülen bir durum olmasına rağmen, periferik, visseral ve serebral emboli gibi ciddi komplikasyonlara yol açabilir(1). Aortdaki hareketli trombüs ateroskleroz, diseksiyon, travma, malignite, enfeksiyon veya hiperkoagulobilite varlığında gözlenebilir (2). Burada geçici iskemik ataklara neden olan hareketli arkus aorta trombüsü olgusunu sunmayı amaçladık.

Olgu Sunumu 84 yaşında kadın, 24 saatten kısa süren ani sol hemiparezi ve sol hemihipoestezi atağı nedeniyle acil servise başvurdu. Son 1 yıl içinde, iki kez 4-5 saat süren sağ tarafta kuvvet kaybı atağı geçirdiği öğrenildi. 10 yıldır hipertansiyon öyküsü olan hastanın düzenli olarak antihipertansif tedavi aldığı öğrenildi. Hastanın aritmi, iskemik kalp hastalığı, diabetes mellitus veya inme öyküsü yoktu. Elektrokardiyografide sinüs ritmi saptandı. Kraniyal bilgisayarlı tomografide (BT) hematom saptanmadı ve difüzyon ağırlıklı manyetik rezonans görüntüleme (MRG) normaldi. Transtorasik ekokardiyografide sol ventrikül ejeksiyon fraksiyonu % 65, aort çapı 50 mm, dejeneratif aort kapak hastalığı ve hafif aort yetersizliği saptandı. Suprasternal çentikten yapılan transtorasik ekokardiyografide aortik arkın üst yüzeyine tutunmuş oldukça hareketli 1.4 × 0.7 cm çaplı saplı ekojenik kitle saptandı (Video 1) (Şekil 1).Toraks bilgisayarlı tomografi anjiografisinde innominate arterden aortik arka kadar dolum defekti ile birlikte diseksiyonun eşlik etmediği asendan aort anevrizması saptandı (Şekil 2,3). Ek olarak, abdominal bilgisayarlı tomografide dalakta kama şeklinde multiple enfarkt ile uyumlu hipodens alanlar olduğu görüldü (Şekil 4). Hasta cerrahi ve endovasküler tedaviyi reddetti. 2 haftalık düşük moleküler ağırlıklı heparin tedavisinden sonra K vitamini antagonisti başlandı. 3 hafta sonra hasta komplikasyonsuz şekilde varfarin tedavisi ile taburcu edildi.

Tartışma: Arkus aortanın trombüsü son 20 yılda hem yaşlı popülasyonun artması hem de transözofageal ekokardiyografi (TEE), BT ve MRI gibi gelişmiş görüntüleme tekniklerinin sık kullanımı ile daha sık görülmeye başlamıştır. Karalis ve arkadaşları hareketli aort trombüsü vakalarının % 73'ünde embolik olayların meydana geldiğini bildirmiştir (3). Torasik aortadaki mobil trombüs, yüksek emboli riski nedeniyle tedavi edilmelidir. Literatürde belirtilen çok az vaka olduğundan, bu hastalığın tedavi yöntemi halen tartışmalıdır. Tedavi yöntemleri arasında sistemik antikoagülasyon (4), cerrahi (5), endovasküler yaklaşımlar (6) ve trombolitik tedavi (2) bulunmaktadır. Bunlar arasında trombolitik tedavi oldukça sınırlı kullanılmıştır, çünkü trombolitik ajanlar lezyonun sapının seçici olarak parçalanmasına yol açabilir kopan büyük trombüs ciddi embolik olaylara neden olabilir. Desendan aortta bir trombüs varsa, endovasküler tedavi bir seçenek olabilir (6). Bazı olgularda direkt cerrahi tedavi uygulanabilir (5).Genel yaklaşım 2-3 hafta boyunca heparin ile antikoagülan tedavisi başlanır. İki hafta sonunda antikoagülan tedaviye yanıtı değerlendirmek için TEE veya MRI ile değerlendirilir. Trombüs boyut olarak küçülme göstermişse, heparin kullanımına genellikle trombüsün tamamen çözünmesine kadar devam edilir. Trombüs heparin tedavisi ile küçülmezse, açık cerrahi gözönünde bulundurulmalıdır . Büyük hipermobile trombüsü ve tekrarlayan embolik olayları olan genç hastalarda cerrahi müdahale antikoagülan tedaviye tercih edilir (7, 4). Bazı olgularda heparin yerine düşük molekül ağırlıklı heparin kullanılmıştır (8). Bizim vakamızda, düşük molekül ağırlıklı heparin tedavisi başladık. Üç haftanın sonunda trombüs boyutunda bir küçülme gözlemledik. Antikoagülan tedaviyi daha uzun süre devam ettirmeyi planladık.

Sonuç: Geçici iskemik atak geçiren hastalarda torasik aortanın hareketli trombüsü, etiolojide göz önünde bulundurulmalıdır. Suprasternal çentikten yapılan transtorasik ekokardiyografi arkus aortanın trombüsünü değerlendirmek için önemli bir non-invaziv görüntüleme yöntemidir. Tedavi komorbid durumlar, hastanın yaşı, trombüsün hareketliliği, trombüsün

PB25

COVID-19 ENFEKSİYONU SONRASI REKÜRREN POSTERİOR SİSTEM ENFARKTI; VERTEBRAL ARTER DİSEKSİYONU

[1]Şule Dalkılıç, ***[1]Abdulkadir Tunç***

[1]Sakarya Üniversitesi Eğitim Araştırma Hastanesi, Nöroloji Kliniği

---

Giriş: Kranioservikal arter diseksiyonunun genç erişkinlerde %20 prevalansı ile önemli bir inme nedeni olduğu bildirilmiştir. Serviko¬sefalik arter diseksiyonları arter duvarı içerisine kanama sonucu gelişir. Daha ziyade karotis sisteminde izlenen diseksiyonlar, vertebral arterde daha nadir olarak bildirilmektedirler. Vertebral arter diseksiyonları çoğunlukla travmaya bağlı olarak ortaya çıkarlar ancak spontan olarak da gelişebilirler. Burada, COVID-19 enfeksiyonu sonrası gelişen ve rekürren posterior sistem enfarktı ile prezente olan bir vertebral arter diseksiyonu olgusu sunulacaktır.

Olgu: 46 yaşında kadın hasta, yaklaşık 2 aydır olan çift görme ve dengesizlik şikayeti ile kliniğimize başvurdu. Öyküsünden 3 ay önce COVID-19 tanısı aldığı öğrenildi. Enfeksiyon sürecinde ASA ve DMAH başlanmış ve D-Dimer yüksekliği nedeniyle 2 ay devam edilmişti. Bir ay önce COVID-19 polikliniğinde dengesizlik yakınması nedeniyle difüzyon MR çekilmiş ancak kliniğimizce değerlendirilememiş. Özgeçmiş ve soygeçmişinde başka özellik yoktu. Muayenesinde bilinç açık, koopere, oryante idi. Sağ gözde içe bakış kısıtlılığı, sol gözde abduksiyon nistagmusu mevcuttu (INO+). Ek nörolojik defisit izlenmedi. Hastanın difüzyon MR ında pons ve mezensefalon sağ yarım, bilateral serebellar alanlarda multipl milimetrik difüzyon kısıtlılıkları mevcuttu. Bazı lezyonların ADC karşılığı vardı. Hastanın 1 ay önceki difüzyon MR ında ise bilateral serebellar hemisferlerde birer adet milimetrik difüzyon kısıtlılığı izlendi. Kontrastlı Kranial MR ında lezyonların kontrast tutmadığı görüldü. BT angio'sunda sol vertebral arter V1 segmentinde diseksiyon ile uyumlu görünüm izlendi. İnme ve diseksiyon risk faktörlerine yönelik incelemeleri normaldi. D-Dimer düzeyi 1 ay önceki atakta 1320 (0-500 ugFEU/L) iken tarafımıza başvurusunda 2060 idi. Hastaya oral antikoagülan tedavi başlandı.

Tartışma: Karotis ve vertebral arter diseksiyonları, dördüncü ve beşinci dekatlarda genç ve orta yaşlı bireylerde iskemik inmenin başlıca nedenleridir. Semptomlar lokal veya iskemik bulgular olabilir. Lokal semptomlar %80-90 vakada baş ağrısı, diğer vakalarda Horner sendromu, pulsatil tinnitus ve kranial sinir parezileridir. En sık iskemik prezentasyonlar oküler ve serebral iskemidir. En sık karşılaşılan iskemik semptomlar hemiparezi, afazi ve amaurosis fugax'tır. Diseksiyonlar travmatik veya spontan olabilir. Arter duvarı yapısındaki anormallikler, bu hastalarda sürekli olarak daha yüksek bağ dokusu hastalığı oranı ile diseksiyon patofizyolojisinde suçlanır. Prognoz, literatürdeki çalışmaların çoğunda olumlu olarak bildirilmiştir. Rekanalizasyon çoğunlukla 7 ila 30 gün arasında gerçekleşir. Kranioservikal arter diseksiyonları, COVID-19'un olağandışı komplikasyonlarından biri olabilir. COVID-19 pozitif inme hastalarında baş ve boyun vasküler görüntülemesinin, tanısal sürecin önemli bir bileşeni olmasını öneriyoruz. Baş ve boyun görüntüleme, özellikle boyun ağrısı ile ilişkili olağandışı ve aralıksız baş ağrıları ile başvuran COVID-19 hastalarında da düşünülmelidir. Ayrıca inme olmasa bile arter diseksiyonu ile başvuran genç hastalarda COVID-19 kontrolü yapılmalıdır.

PB27

SUBAKUT BAŞLANGIÇLI REM UYKU DAVRANIŞ BOZUKLUĞU (RBD): VAKA TAKDİMİ

[1]*Esin Engin*, [1]*Gülin Sünter*

[1]*Marmara Üniversitesi Tıp Fakültesi, Nöroloji Anabilim Dalı*

Amaç-Yöntem

REM uykusu davranış bozukluğu (RBD), REM uykusu esnasında normalde olması gereken kas atonisinin kaybı ve görülen rüyanın içeriği ile ilişkili olarak ortaya çıkan kompleks motor hareketler ve vokalizasyon ile karakterize bir parasomnidir. Sıklıkla orta ve ileri yaşlarda ve erkeklerde ortaya çıkar. RBD izole bir fenomen olarak (idiyopatik veya kriptojenik RBD) veya diğer nörolojik veya genel tıbbi bozukluklar ile birlikte (ikincil RBD) ortaya çıkabilir. Sekonder formlar genellikle nörodejeneratif hastalıklar ve narkolepside meydana gelir. Ancak, yaştan ve cinsiyetten bağımsız olarak, relapslar ile veya relapssız seyredebilen subakut veya akut başlangıçlı RBD vakaları da saptanmaktadır. Biz burada iki farklı yaş grubunda ve farklı etyolojiler düşündüren subakut başlangıçlı RBD vakası sunacağız.

Bulgular

Vaka: 123 yaşında tıp fakültesi öğrencisi erkek hasta, kız arkadaşı tarafından farkedilen uykuda duvarı yumruklama, tekme atma ve konuşma şikayeti ile başvurdu. Mevcut şikayetleri her akşam oluyordu ve yorgunlukla belirgin şekilde şiddetleniyordu. Uyku süresi genel olarak normalin altında olan hastanın partneri, gecenin her saatinde gelişen şikayetlerinin uykuya dalmakla başladığını ve sabaha kadar aralıklı şekilde tekrarladığını bildirdi. Hasta sınav hazırlığı nedeniyle stresli bir dönemdeydi. Nörolojik muayenesinde patoloji saptanmayan hasta Kraniyal MRG'de sol temporal bölgede araknoid kist dışında patoloji izlenmedi. Aktivasyon polisomnografi ve uyku aktivasyon EEG değerlendirmesinde, REM uyku davranış bozukluğu ile uyumlu bulgular gözlendi. Dış merkezde önerilen trazodon 50 mg/gün kullanımından fayda görmeyen hastanın tedavisine melatonin 3 mg/gün olarak başlanıp 6 mg/gün'e kadar titre edilmesi planlandı. Melatonin 3 mg/gün kullanımıyla şikayetleri belirgin şekilde azaldı.

Vaka 2: 60 yaşında kadın hasta, 3-4 ay önce yoğun stres sonrasında gelişen uykuda yataktan düşme, ardından tekrarlayan canlı rüyalar eşliğinde kavga eder tarzda yumruk atma şikayetleriyle başvurdu. Huzursuz Bacaklar Sendromu tanısı olan hastanın uykuda belirgin solunum ilişkili şikayeti yoktu. Şikayetlerinin başlangıcında dış merkezde değerlendirildiği dönemde sertralin 50 mg başlanmış ancak herhangi bir fayda görmemiş ve semptomları giderek yoğunlaşmış. Nörolojik muayenesi ve laboratuvar incelemeleri normal sınırlar içerisindeydi. Kraniyal MRG incelemesinde de patoloji saptanmadı. Hastanın aktivasyon polisomnografi ve uyku aktivasyon EEG'si değerlendirildiğinde pozisyonel hafif şiddette OUAS, uykuda periyodik bacak hareket bozukluğu ve REM uyku davranış bozukluğu ile ilişkili bulgular saptandı. Hastaya melatonin 6 mg/gün ve 0,5 mg /gün klonazepam başlandı.

Sonuç: Yapısal beyin lezyonları (vasküler, demiyelinizan, tümöral vb), otoimmun ensefalitler, GBS, ilaç kullanımı, alkol çekilme sendromu, post-travmatik stres bozukluğu gibi durumlarda akut veya subakut RBD saptanabilir. RBD mevcut olan kadın hastada post-travmatik stres bozukluğu ve sertralin kullanımı etyolojik faktör olarak değerlendirilmiştir. Erkek hastada ise anksiyete varlığının ve yetersiz uyku süresinin RBD etkeni olabileceği düşünülmüştür. Ancak izole bir fenomen olarak da ortaya çıkmış idiyopatik RBD de olabileceği göz önünde bulundurulmuştur. Neticede her iki hasta için de olası diğer etyolojiler açısından klinik takip yapılmaktadır.

PB28

OLGU EŞLİĞİNDE OVARİOLÖKODİSTROFİNİN GÖZDEN GEÇİRİLMESİ

[1]Nihan Yılmaz, [1]Semra Mungan

[1]Sağlık Bilimleri Üniversitesi Ankara Şehir Hastanesi SUAM

Giriş: Ovariolökodistrofiler, primer veya prematür overyan yetmezlik ile ilişkili bir grup nadir lökodistrofiyi içerir. Hastalarda ökaryotik başlatma faktörü 2B'nin (EIF2B) alt birimlerinde mutasyonlar bulunan bir "kaybolan beyaz cevher hastalığı" varyantı vardır. Daha sık olarak bebeklerde veya erken çocukluk döneminde güçsüzlüğe, spastisiteye, bilişsel gerilemeye, nöbetlere, ensefalopatiye ve hatta ölüme neden olan ilerleyici bir hastalıktır. Erişkinlerde başlangıç daha nadir görülür. Ovariolökodistrofi tanısı ile izlenen bir hastayı klinik, nöroradyolojik ve genetik bulguları ile sunmayı amaçladık.

Olgu: 24 yaşında kadın hasta halen polikliniğimizde takip edilmekte olup hastanın özgeçmişine baktığımızda NVY ile doğmuştu. Prenatal, perinatal ve postnatal dönemde ek sıkıntısı olmamıştı ve gelişim basamakları normaldi. Okul performansı normaldi. Ailede nörolojik hastalık öyküsü yoktu. 16 yaşındayken yüksek ateş sonrası hastane yatışı sırasında yapılan kranial MR görüntülemelerinde bilateral yaygın beyaz cevher tutulumu tespit edilmişti. O dönem enfeksiyon ve beyaz cevher tutulumu nedeniyle yapılan LP incelemesinde oligoklonal bant tip 1 negatif ve IgG indeksi normaldi. Aril sülfataz A düzeyi normal aralıktaydı. Organik asit atılımları normal değer aralıklarındaydı. Amenore öyküsü olan ve kranial MR görüntüleri lökodistrofi ile uyumlu olan hasta için ilgili beş genin analizi yapıldı. Yapılan genetik incelemede EIF2B4 geninde p.Cys465Arg (c.1393T>C) homozigot mutasyonu saptandı. 23 yaşında JTK nöbet nedeniyle hastaya levetirasetam 1000 mg/gün tedavisi başlanmıştı. Güncel nörolojik muayenesinde alt ekstremitelerde spastisite, serebellar testlerde dismetri, DTR hiperaktif ve tandem bozuktu. Oftalmolojik muayenesi normaldi. Hastamız kadın doğum hastalıkları tarafından başlanan hormonal tedavi, baklofen 20 mg/gün ve desmopresin 60 mcg/gün ile takip edilmeye devam edilmektedir.

Tartışma: Yetişkin başlangıçlı kaybolan beyaz cevher hastalığında kadın hastalarda ortalama klinik başlangıç yaşı 36.8'dir ve nörolojik semptomlar öncelikle motor ve bilişsel işlev bozukluklarını içerir. Ek olarak, bu kadın hastaların tümünde yumurtalık yetmezliği görülür. Farklı stresörlerin tetiklediği ek hızlı, ciddi bozulma epizodlarıyla birlikte kronik nörolojik kötüleşme ile karakterizedir. Henüz küratif bir tedavisi bulunmamaktadır. Nörolojik bozulmanın başladığı yaş ile EIF2B aktivitesindeki azalmanın derecesi arasında da bir korelasyon vardır. Beş ökaryotik başlatma faktörü 2B (eIF2B) alt biriminin her birinde mutasyonlar, çeşitli şiddetteki lökodistrofilerde bulunmuştur. EIF2B1-5 mutasyonlarından en yaygın olanı EIF2B5 genindeki (p.Arg113His)c.338 G>A mutasyonudur.

Sonuç: Ovariolökodistrofi tanısı overyan yetmezlik ve yaygın beyaz cevher tutulumu olan hastalarda akılda tutulmalıdır. Şu anda küratif tedavi mevcut değildir ve bu nedenle ailelere genetik danışmanlık verebilmek açısından erken teşhis önemlidir.

PB30

NÖROMİYELİTİS OPTİKA: OLGU SUNUMU

[1]Burak Geçer, [1]Cansu Kostakoğlu, [1]Semra Mungan, [1]Zeynep Neşe Öztekin

[1]Sağlık Bilimleri Üniversitesi Ankara Şehir Hastanesi Suam

Giriş: Nöromiyelitis optika spektrum hastalıkları (NMOSH) tekrarlayıcı optik nörit ve uzun segment transvers miyelit (3 veya daha fazla spinal segment) atakları ile presente olan günümüzde klinik - nörogörüntüleme ve laboratuar bulguları ile multipl sklerozdan ayrımı yapılabilen inflamatuar demiyelinizan bir hastalıktır. Aquaporin-4 antikorunun (AQP4-IgG) pozitifliği Nöromiyelitis optika spektrum hastalıkları için patognomoniktir ve ayrımı sağlar. Nöromiyelitis optika spektrum hastalıklarının multipl sklerozdan ayrımı, bu hastalara yaklaşım ve tedavi planı açısından oldukça önem arz etmektedir. Bu olgu sunumunda, parapleji ve idrar yapamama şikayeti ile başvuran servis izleminde Nöromiyelitis optika tanısı aldıktan sonra tedavi planı değişen elli altı yaşındaki kadın hasta tartışılmıştır.

Olgu: Daha önce bilinen nörolojik hastalık öyküsü olmayan elli altı yaşındaki kadın merkezimize son 10 gündür yürüyememe ve idrara çıkamama şikayetleriyle başvurdu. Nörolojik muayenesinde bilinç açık, koopere, oryante, üst ekstremiteleri 4/5, alt ekstremiteleri 1/5 motor kuvvette olan hastada T8 seviyesi altında analjezi mevcut ve karın cildi refleksi ile bilateral taban cilt refleksi alınamıyordu. Glob vezikale mevcuttu. Çekilen kranial manyetik rezonans görüntülemesinde patoloji saptanmayan hastanın spinal manyetik rezonans görüntülemesinde T2 vertebra düzeyinden T7 vertebra düzeyine dek öncelikle transvers miyelit düşündüren T2A incelemede hiperintens lezyon raporlandı. Vaskülit ayırıcı tanısı için vaskülit belirteçleri incelendi ve negatif bulundu. Lyme, sarkoidoz, HIV ve sifiliz tanısını destekleyen laboratuvar bulgusu izlenmedi. Hastaya yapılan görsel uyarılmış potansiyeller sağda ve solda normaldi. Yapılan lomber ponksiyonda beyin omurilik sıvısı biyokimyası ve hücre sayımı normaldi. Oligoklonal bant tip 1 negatif, Igg indeksi artmış olarak rapor edildi. Hastaya 10 gün süreyle 1 gr/gün pulse steroid uygulandı. Takibinde başvuru sırasında istenmiş olan AQP4-IgG pozitif olarak saptandı. Anti-MOG negatiftii. Hastaya NMOSH tanısı kondu. Pulse steroid tedavisi 10 güne tamamlanmasına rağmen, klinik düzelme olmaması nedeniyle beş doz günaşırı plazmaferez tedavisi uygulandı. Plazmaferez sonrası alt ekstremite motor kuvvetinde değişiklik izlenmedi ve glob vezikale devam ediyordu. Uzun segment tutulumu, ağır nörolojik klinik, pulse steroid ve plazmaferez tedavilerine rağmen klinik düzelme görülmemesi nedeni ile endikasyon dışı form düzenlenerek hastaya Rituksimab tedavisi planlanan hasta pasif ve aktif fizik tedavi alması için fizik tedavi ve rehabilitasyon bölümüne transfer edildi.

Tartışma: Nöromiyelitis optika spektrum hastalıklarını multipl sklerozdan ayırt etmek hastalığın gidişatını ve uygulanacak tedavi planını etkilemektedir. NMOSH tanısı klinik, nöroradyolojik bulgular ve laboratuvar tetkikleri eşliğinde konulur. Klinik olarak ayrım spinal kord tutulumu ve optik nörit birlikteliği olduğunda daha kolayken; birliktelik olmadığında 3 vertebral segmentten uzun tutulum ayrımda bizi yönlendirebilir. Tanıda AQP4-IgG, NMOSH tanısında %99'un üzerinde özgüllüğe sahiptir. Uzun segment spinal tutulum nedeniyle ayırıcı tanıda longitudinal transvers miyelit yapabilecek enfeksiyon, romatoid artrit, sarkoidoz, dural AV fistül, vaskülit gibi nedenler laboratuvar ve radyolojik olarak dışlanmalıdır.

PB35

EPİLEPTİK NÖBET İLE BAŞVURAN YETİŞKİN BAŞLANGIÇLI NİEMANN-PİCK TİP C OLGUSU

[1]Emine Saygın*, [1]Merve Güler, [1]Niyazi Uysal, [1]Fatma Akkoyun Arıkan, [1]Gönül Akdağ, [1]Mustafa Çetiner, [1]Sibel Canbaz Kabay

[1]Kütahya Sağlık Bilimleri Üniversitesi Tıp Fakültesi Nöroloji Anabilimdalı

Giriş: Niemann-Pick tip C (NPC), 18q11-12 lokusunda yer alan NPC1 (vakaların > %95'i) veya 14q24.3 lokusunda yer alan NPC2 (%4) mutasyonunun neden olduğu otozomal resesif (OR) geçişli nöro-visseral tutulum ile seyreden bir lipid depo hastalığıdır . NPC, başlangıç yaşı ve hastalık seyrinde farklı klinik prezentasyonlara sahiptir. Daha önce çocukluk yaş grubunda başlangıç gösteren bir hastalık olarak düşünülmesine rağmen, biyokimyasal ve genetik tanı yöntemlerindeki gelişmelerle birlikte artan çalışmalar geç başlangıçlı vakaların tespit oranını arttırmıştır. Serebellar ataksi (%76), vertikal supranükleer bakış paralizi (VSGP) (%75), dizartri (%63), bilişsel sorunlar (%61), hareket bozuklukları (%58), splenomegali (%54), psikiyatrik bozukluklar (%45) ve disfaji (%37) en sık görülen semptomlardır. Erişkin başlangıçlı NP-C'de epilepsi nadir görülmektedir (%15). Bu yazıda dengesizlik, sakarlık ve 10-15 sn süren dalma nöbetleri ile kliniğimize başvuran ve NP-C tanısı alan 31 yaşındaki erkek olguyu paylaşıyoruz.

Olgu: Bilinen epilepsi tanısı olan 31 yaş erkek hasta epilepsi tanısı aldıktan 2 yıl sonra kliniğimize dengesizlik, sakarlık ve yaklaşık 10-15 sn süren ve gün içerisinde 25-30 kez tekrarlayan dalma şeklinde nöbet şikayetleri ile başvurdu. Anamnezde 32 yaşında vefat eden kardeşinin de benzer şikayetlere sahip olduğu öğrenildi. Nörolojik muayanesinde geniş adımlı ataksik yürüyüş, dizartri, disfaji, bilateral dismetri, bilateral disdiadokinezi ve göz hareketlerinde aşağı bakışta sakkadlarda yavaşlama izlendi. Elektroensefalografi (EEG) de jeneralize biyoelektriksel aksama hali gözlendi. Laboratuvar belirteçleri normal sınırlardaydı. Abdomen USG de splenomegali izlendi. Kraniyal manyetik rezonans görüntüleme (MRG) serebellar atrofi ile uyumlu idi. Hastaya 1000 mg/gün oral levetirasetam başlandı. NP-C ön tanısı ile hasta Tıbbi Genetik bölümüne konsülte edildi ve NPC-1 geninde c.1421C>T varyasyonu homozigot pozitif saptandı.

Tartışma: NPC, başlangıç yaşı ve hastalık seyrinde farklı klinik prezentasyonlara sahip nadir görülen OR geçiş gösteren lizozomal lipid depo hastalığıdır. Hastalık insidansı 1:120.000 canlı doğumdur, ancak farklı klinik prezentasyonlara sahip olmasından dolayı insidansın gerçekte daha yüksek oranda olduğu tahmin edilmektedir. Hastaların yaklaşık %95'inde NPC1 ve %4'ünde NPC2 mustasyonu saptanır. Bu mutasyonların neden olduğu anormal hücre içi kolesterol taşınması, beyin ve diğer dokularda kolesterol ve glikosfingolipidlerin birikmesine neden olur. Nöronlarda GM2 ve GM3 gangliosid birikimi izlenir. Birikime bağlı nörofibriler yumak oluşumu, nöroinflamasyon ve nöroaksonal distrofi nöron ölümüne yol açarak patolojik kaskadın oluşumunda rol oynamaktadır. Serebellumdaki purkinje hücrelerin daha fazla etkilenmesi semptomlar ile yakından ilişkilidir. Hastalığın en güçlü visseral göstergesi splenomegalidir. Hastalığın prognozu nörolojik belirtilerin başlangıç yaşı ile ilişkilidir ve erken başlangıçlı formlarda prognoz daha kötü seyretmektedir. VSGP, ataksi, dizartri, disfaji, bilişsel gerileme ve psikiyatrik semptomlar ile başvuran hastalarda ayırıcı tanıda NP-C mutlaka yer almalıdır. VSGP hastaların yaklaşık %70-80'inde mevcuttur. Hastalığın başlangıç aşamasında VSGP vertikal göz hareketlerinde sakkadlarda yavaşlama şeklinde gözlenebilir. Erişkin başlangıçlı NP-C de epilespi ve organomegali nadir izlenmektedir. Altın standart tanı yöntemi NPC mutasyonlarının gösterilmesidir. Tanıda kemik iliği biopsisi ve Filipin testi de kullanılmaktadır. MRG'de serebral ve serebellar atrofi, beyaz cevher hiperintensiteleri ve orta beyin atrofisi görülebilir. MR spektroskopide (MRS) kolin/kreatinin oranında azalma ölçülebilir. Tedavide miglustatın hastalık progresyonunu yavaşlatmada etkili olduğu çeşitli çalışmalarda gösterilmiştir. Ayrıca mortalite üzerinde majör risk faktörü olan disfajiye yönelik semptomatik tedavi yaklaşımı hastaların yaşam beklentilerinin artmasına yardımcı olmaktadır.

PB36

PERİTON DİYALİZİ İLİŞKİLİ POSTERİOR REVERSİBLE ENSEFALOPATİ SENDROMU OLGUSU

[1]Niyazi Uysal, ***[1]Emine Saygın, [1]Güngör Çakmakcı, [1]Muhammed Alperen Bardakçı, [1]Mustafa Çetiner, [1]Sibel Canbaz Kabay***

[1]Kütahya Sağlık Bilimleri Üniversitesi Tıp Fakültesi Nöroloji Anabilim Dalı

Amaç: Posterior reversible ensefalopati sendromu (PRES) tanısı klinik ve radyolojik görüntüleme yöntemleri ile konulan geçici bir klinik tablodur. Klinik olarak baş ağrısı, mental durum değişikliği, epileptik nöbet, görme bozuklukları ve diğer fokal nörolojik belirtilerle prezente olabilir. Periton diyalizi (PD) uygulanan son dönem böbrek yetmezliği hastarında (SDBH) PRES geliştirme riskinin normal popülasyondan daha yüksek olduğu vaka raporlarıyla desteklenmiştir.

Olgu: Olgumuz HT, kronik viral hepatit B (delta ajansız), tip 2 C3 membranoproliferatif glomerulonefrite sekonder kronik böbrek hastalığı olan ve son 8 aydır PD uygulan 39 yaşında erkek hasta idi. Akut başlangıçlı baş ağrısı ve sonrasında gelişen bilinç değişikliği ile acil servise başvurdu. Başvuru anındaki tansiyonu 190/120 mmHg ve ateşi 37,7 santigrat derece idi. Nörolojik muayenesinde bilinci açık olan oryantasyonu ve kooperasyonu olmayan hastanın ajitasyonu mevcuttu. Hastanın yapılan lomber ponksiyonda (LP) Beyin omurilik sıvısı (BOS) glukozu 62,5 mg/dl, eş zamanlı kan glukozu 123 mg/dL, BOS protein 34,2 mg/dL ve BOS direkt mikroskopik incelemede hücre görülmedi. Beyin manyetik rezonans görüntüleme (MRG) T2 ağırlıklı (T2A) ve fluid attenuated inversion recover (FLAIR) sekanslarda bilateral parietooksipital ve kortikal alanda hiperintens görünüm izlendi. Hasta PRES ön tanısı ile takip ve tedavi amacı ile yoğun bakım ünitesine interne edildi.

Tartışma: PRES ilk olarak 1996' da Hinchey ve arkadaşları tarafından tanımlanmıştır. PRES'in patogenezinde çeşitli teoriler öne sürülmüştür. Önde gelen teori serebral perfüzyondaki otoregülasyonun yetersizliği ile hızla yükselen hipertansiyonun kan beyin bariyerinin bozulmasına ve sekonder vazojenik ödem neden olduğunu öne süren vazojenik teoridir. PRES ile ilişkili yaygın risk faktörleri arasında kan basıncında ani yükselmeler, bozulmuş böbrek fonksiyonu, preeklampsi/ eklampsi, otoimmün hastalıklar, enfeksiyon, organ transplantasyonu ve immünsüpresif tedaviler yer alır. PD alan hastalardaki PRES vakalarında, hipertansiyon, yetersiz PD etkinliği, enfeksiyonlar PRES gelişimine katkıda bulunmaktadır. Bizim hastamızda da yakın zamanda periton dengesi kurulmamıştı. Etiyolojisinde malignite ve preeklampsi rol oynayan PRES'li olgularda olası mekanizma olarak endotel disfonksiyonunu destekleyen yüksek laktat dehidrojenaz seviyeleri (LDH) bildirilmiştir. Çalışmalarda yüksek serum LDH seviyeleri ile radyolojik lezyon yükünün doğru orantılı olduğu gösterilmiştir. Yüksek LDH seviyeleri, PRES hastalarında artan mortalite ile ilişkilendirilmiştir. Hastamızda başvuruda LDH seviyesinin 453 U/L (<248) saptanması tanıyı destekler niteliktedir. Kraniyal görüntüleme, PRES tanısında çok önemli bir yer tutmaktadır. MRG de tipik olarak nispeten simetrik bilateral parietooksipital bölgelerde vazojenik ödem ile karakterize T2A ve FLAİR sekanslarda hiperintensite izlenmektedir. Tedaviye tetikleyici faktörün ortadan kaldırılması veya dozlarının azaltılması ile başlanmalıdır. Akut hipertansiyonu olan hastalarda, serebral, koroner ve renal iskemi riskinden kaçınmak için ilk birkaç saatte %20-25'ten fazla düşürmemeye dikkat ederek kan basıncı kademeli olarak düşürülmelidir. Renal yetmezlik tablosundaki hastalara acil diyaliz uygulanmalıdır. PD uygulanması sonrasında gelişen PRES nadir raporlanmıştır. Olgumuzdaki PRES etyolojisinde, muhtemelen SDBH komplikasyonları, yetersiz PD dengesi ve çoklu ilaç yan etkilerinin yer aldığını düşünmekteyiz. PRES erken teşhis edildiğinde yüksek oranda tedavi edilebilir ve geri dönüşümlüdür; ancak erken teşhis edilip tedavi edilmezse kalıcı nörolojik sorunlara yol açabilir.

PB37

AKUT SOL HEMİPLEJİ ASLINDA BİR AORT DİSEKSİYONU OLABİLİR Mİ?

***[1]Şeyda Çevik Güneri*, [2]Mehmet Onay, [3]Mehmet Celalettin Güneri**

[1]Dr.Ersin Arslan Eğitim ve Araştırma Hastanesi, Nöroloji Kliniği, Gaziantep
[2]Dr.Ersin Arslan Eğitim ve Araştırma Hastanesi, Girişimsel Radyoloji Kliniği, Gaziantep
[3]Dr.Ersin Arslan Eğitim ve Araştırma Hastanesi, İç Hastalıkları Kliniği, Gaziantep

Giriş: Aort diseksiyonu acil tanı ve tedavi gerektiren mortalitesi yüksek kalp damar hastalığıdır. Aort diseksiyonu en sık ani gelişen göğüs, sırt ve karın ağrısı ile prezente olsa da çoğu şikâyetlerin nonspesifik olması ve hastaların atipik semptomlarla acile başvurmasıyla tanı güçlüğü olan bir hastalıktır.

Amaç: Türk nöroloji derneği trombolitik tedavi kılavuzunda intravenöz tpa (tissue plasminogen activator-doku plazminojen aktivatörü) için aort diseksiyonu göreceli endike listesinde yer almaktadır. Bu vaka da ilk 4,5 saat içinde ağrısız ve ani gelişen sol hemipleji şikâyeti ile acile başvuran hastanın 'zaman beyindir 'prensibiyle ve multidisipliner yaklaşımla tanı ve tedavi sürecini anlattık ve detaylı tetkik yapmanın tedaviyi belirlemedeki önemini vurgulamayı amaçladık.

Sonuç: Nörolojik muayene de iskemik inme düşünülen hastanın acil beyin bilgisayarlı tomografi (BT) ve diffizyon manyetik rezonans görüntüleme (MRG) de lezyon görülmemesi üzerine tanısal amaçlı beyin ve karotis-vertebral sistem bt anjiografi çekildiğinde şüpheli aort diseksiyonu görüldü. Göreceli intravenöz tpa endikasyonu açısından hazırlanan hastanın ayrıca çekilen toraks bt anjio da rüptüre aort anevrizması da görülmesi üzerine ıntravenöz tpa verilmedi ve kardiyovasküler cerrahi tarafından acil ameliyata alınan hasta kaybedildi.

Tartışma: ''Zaman beyindir''. İskemik inmede hızlı tanı ve trombolitik tedavi mortalite ve fiziksel engeli azaltmada çok değerli bir tedavi yöntemidir. Peki tedavi için hızlı davranırken mutlaka ileri tetkik yapmak gerekli mi? Bu soru hala netlik kazanmamış olsa da literatürde bu konu ile ilgili birçok vaka sunumu var. Bu vaka zaman ve imkân varsa mortalite ve malpraktis açısından hastanın detaylı inceleme yapıldıktan sonra değerlendirilmesinin önemli olduğunu göstermiştir.

PB38

ANTİ-NF155 VE ANTİ-NF186 İLE İLİŞKİLİ BİR KOMBİNE SANTRAL VE PERİFERİK DEMİYELİNİZASYON OLGUSU

***[1]Nazlı Gamze Bülbül*, [2]Ercan Köse, [3]Atay Vural**

[1]Sultan Abdülhamid Han Eğitim ve Araştırma Hastanesi Nöroloji Kliniği
[2]Gülhane Eğitim ve Araştırma Hastanesi Nöroloji Kliniği
[3]Koç Üniversitesi Tıp Fakültesi Hastanesi Nöroloji Kliniği

Amaç: Kronik inflamatuar demiyelinizan polinöropati (CIDP), miyelin kılıfı etkileyen en sık edinsel immün-aracılı nöropatidir. Yapılan çalışmalar, bazı CIDP hastalarının, nodal ve paranodal proteinlere karşı, Neurofascin (NF) 155 (NF155),neurofascin 186 (NF186) , Contactin 1 (CNTN 1) ve contactin-ilişkili protein 1 (CASPR1) gibi otoantikorlar taşıdıklarını göstermiştir. Biz burada, öncesinde CIDP tanısı alan ve kliniğimizdeki takibinde yapılan incelemelerde santral demiyelinizasyon da saptanması üzerine bakılan NF155 ve NF186 antikorları pozitif olduğu saptanan bir olguyu literatür eşliğinde tartışmayı amaçladık.

Olgu Sunumu: Yirmi dokuz yaşında kadın hasta, kollarda ve bacaklarda güçsüzlük, denge kaybı, yüzde ve ekstremitelerde uyuşma, ara ara olan çift görme yakınmasıyla polikliniğimize başvurdu. Yakınmaları dokuz yıl önce, ilk doğumdan kırk gün sonra ekstremitelerde güçsüzlük şeklinde başlamış ve başvurduğu dış merkezde yapılan EMG'sinde CIDP ile uyumlu bulgular olması üzerine 1 gr/gün 10 gün pulse steroid tedavisi verilmişti. Tedavi sonrası yakınmaları kısmen düzelmiş, ancak 3 ay sonrasında alt ekstremitelerdeki uyuşma ve güç kaybı yakınmasının artması üzerine aylık pulse steroid tedavisine devam edilmişti. Beş yıl önce, kol ve bacaklarda güç kaybında artış olması üzerine polikliniğimize başvuran hastanın nörolojik muayenesinde; bilinç açık, koopere, oryante idi. Kranial sinir bakısı olağandı. Motor muayenesinde; sağ omuz abduksiyonu 4/5, sol omuz abduksiyonu 4+/5, sağ ve sol biceps kas gücü 4+/5, sağ uyluk fleksiyonu 4+/5, sol ayak dorsifleksiyonu 4+/5 idi. DTR ler global abolikti ve Babinski bilateral negatifti. Duyu ve serebellar muayenesinde patoloji saptanmadı. EMG tekrarlandı ve CIDP ile uyumlu bulundu. BOS direkt bakı, biyokimya, kültür ve sitoloji incelemelerinde patoloji saptanmadı. BOS OKB tip 1 negatif olarak sonuçlandı. Hastaya 5 gün 0,4 gr/kg/gün dozunda IVIG tedavisi verildi ve yakınmalarında düzelme görülmesi üzerine aylık IVIG tedavilerine devam edildi. Nöropatik yakınmaları için Pregabalin 300 mg/gün tedavisine eklendi. Altıncı ay takibinde gebe olduğunu bildirmesi üzerine IVIG tedavilerine ara verilen hasta, bir yıl sonrasında yine kollarda ve bacaklarda güçsüzlük, denge kaybı, yüzde ve ekstremitelerde uyuşma, ara ara olan çift görme ve sabahları uyandığında sağ göz kapağında düşme yakınmasıyla polikliniğimize başvurdu. Nörolojik muayenesinde belirgin motor defisit saptanmayan hastanın duysal yakınmaları daha belirgindi. Ach reseptör antikoru negatifti. EMG tekrarlandı ve önceki EMG'ler ile benzer bulgular elde edildi. Çekilen kontrastlı kranial MR'ında bilateral periventriküler ve sağ sentrum semiovalede ve servikal MR'ında C3-4 ve C4-5'te kontrast tutmayan demiyelinizan plak oluşumları görüldü. Dış merkezde bakılan anti-MOG negatif sonuçlandı. Aylık IVIG tedavisinin devamı planlanan hastanın, santral ve periferik demiyelinizasyonu olması nedeniyle dış merkeze gönderilen antİ-NF155 ve anti-NF186 antikorları pozitif sonuçlandı.

Tartışma: Neurofascin, hem santral hem de periferik sinir sisteminde nodal ve paranodal alanlarda eksprese edilen bir transmembran adezyon molekülüdür. NF186, Ranvier nodunda yüksek konsantrasyonda bulunan voltaj-bağımlı Na kanalları ile ilişkili bir proteindir. NF155 ise glial hücrelerde paranodal alanlarda eksprese edilen ve miyelin kılıfını aksona Contactin-1 ve CASPR1 aracılığıyla bağlayan bir proteindir. Neurofascin antikoru ilişkili santral ve periferik demiyelinizasyonla seyreden olgular, baş ağrısı, dizziness, kranial sinir tutulumu, ekstremitelerde güçsüzlük, nöropatik ağrılar ve hipoestezi gibi çok çeşitli klinik bulgularla karşımıza çıkabilmektedir. Burada, Neurofascin antikorları ile ilişkili ve IVIG tedavisine iyi yanıt alınan bir kombine santral ve periferik demiyelinizasyon olgusu literatür eşliğinde sunulmuştur.

PB39

SEREBRAL VENÖZ SİNÜS TROMBOZU YÖNETİMİ: BİR OLGU SUNUMU

[1]Ezgi Nazlı, [1]Gürsan Güneş Uygun, [1]Cemile Handan Mısırlı

[1]Sağlık Bilimleri Üniversitesi Haydarpaşa Numune Eğitim ve Araştırma Hastanesi, Nöroloji Kliniği, İstanbul

Giriş ve Amaç: Serebral venöz sinüs trombozu (SVST), tüm inmelerin yaklaşık %0,5-1'ini oluşturan nadir bir inme nedenidir. Yüzeyel ve derin yerleşimli olarak iki alt grupta değerlendirilen SVST, izole baş ağrısından komaya kadar değişen klinik ve görüntüleme bulgularındaki çeşitlilik nedeni ile teşhis edilmesi zor olan bir hastalıktır. Şuur bulanıklığı, afazi, sağ hemiparezi ile başvuran bu olgumuzda hem yüzeyel hem derin serebral venlerde tromboz, ödem ve eş zamalı hemoraji görülmüş olup tanı, etiyoloji araştırması ve tedavi aşaması anlatılarak VST'ye yaklaşımın gözden geçirilmesi amaçlanmıştır.

Olgu: 24 yaşında, bilinen kronik hastalık veya düzenli ilaç kullanımı olmayan kadın hasta, iki gün önce başlayan şiddetli baş ağrısı, bulantı kusma sonrasında eklenen konuşma bozukluğu ve idrar kaçırma nedeni ile başvurdu. Nörolojik muayenede, afazik, sağ üst ve alt ekstremite 2/5 kas zaafiyetindeydi. Taban cildi refleksi sağda ekstansör idi. Kraniyal BT'de sol parietotemporal alanda kanama lehine değerlendirilen hiperdansiteler içeren lezyon ve periferinde hipodens ödem lehine alan, lateral ventrikül basısı ve 1 cm'e yakın shift görülmesi üzerine ayırıcı tanı açısından kontrastlı Kraniyal MRGve MRV planlandı. Sol temporalde kortiko-subkortikal sahalarda ve sol talamusta akut-subakut süreçte venöz iskemi ile uyumlu kitle etkisi bulunan çevrelerinde ödem izlenen lezyonlar görüldü. Sol transvers sinüs, sinüs rektus ve Labbe veni oklüde görünümdeydi. Elektrokardiyogram sinüs ritmindeydi. Laboratuvarında enfektif parametrelerde yükseklik ve d-dimer yüksekliği mevcuttu. SVST tanısı ile hastanın medikal tedavisini düşük molekül ağırlıklı heparin (DMAH) 2x0,6ml s.c, Levetirasetam 2000 mg/gün, antiödem olarak düzenledik. Antibiyoterapi başladık. Soygeçmişinde, tromboza meyil oluşturan genetik hastalık veya nörolojik hastalık öyküsü yoktu. 24 saat ara ile tetkik edilen Covid PCR, Covid IgM & IgG negatif sonuçlandı. Vaskülit parametreleri, ve trombofili paneli normal olarak sonuçlandı. HLA B51 negatif idi. Malignite araştırmak amaçlı yapılan tetkiklerde anlamlı patoloji saptanmadı. Ekokardiyografi normal sınırlardaydı. Tanı anındaki nörogörüntülemede sol mastoid hücrelerindeki effüzyon, ön planda mastoidit lehine düşünülmese de antibiyotik tedavisi devam ettirildi. 30 günlük servis takibi sonrasında hastanın şuuru açık, tam koopereydi, konuşma değerlendirmesinde isimlendirme, renklendirme ve tekrarlaması mevcuttu, motor muayenesinde lateralizan kas gücü defisiti yoktu. Kontrol kraniyal görüntülemede hemorajik alan rezorbsiyonunun görülmesi üzerine varfarin tedavisi başlandı.

Tartışma: Yeni başlayan şiddetli baş ağrısı, fokal nörolojik bulgu ve/veya epileptik nöbet varlığında SVST ayırıcı tanıda düşünülüp, hızlı şekilde tanıya ulaştıracak tetkikler yapılmalı, tedaviye mümkün olan en erken sürede başlanmalıdır. Hiperkoagulabilite yaratan herediter veya edinsel lokal ve sistemik nedenler, SVST'ye sebep olabilir. Ancak olguların %20'sinde etiyoloji belirlenememiştir. Biz olgumuzda predispozan faktör bulamadık. Sol tarafta mastoid hücrelerde havalanma kaybını, klinik ve otoskopik değerlendirme ile mastoidit ekartasyonu sonrasında venöz drenajın engellenmesine bağlı ortaya çıkan mukozal ödem olarak değerlendirdik. 6 ay sonraki kontrol nörogörüntüleme ile venöz drenajı engelleyebilecek venöz anomali varlığını araştırmayı planlandık. SVST'de antikoagulasyon (AK), tromboliz ve trombektomi tedavi seçeneklerindendir. SVST'ye bağlı intrakraniyal hemoraji AK için bir kontraendikasyon değildir. AK tedavide DMAH, anfraksiyone heparine karşı daha üstün bulunmuştur. Rekanalizasyonun 3 ay sonra başladığı ve ilk 12 aya kadar değişik oranlarda artarak gittiği gösterilmiştir. Derin venöz sistemde rekanalizasyonun daha fazla olduğu bildirilmiştir. SVST'de yaklaşık %2 oranında rekürrens görülür. Tedavi devam süresi hakkında net bir bilgi olmamakla beraber görüntülemelere ve kliniğe göre karar verilmesi önerilmektedir. Biz de bu olguda 6-12 ay varfarin tedavisi ile takip planladık.

PB41

POSTPARTUM DÖNEMDE İZLENEN POSTERİOR REVERSİBL ENSEFALOPATİ SENDROMU- OLGU SUNUMU

[1]Ekin Aydın, ***[1]Aslı Köşkderelioğlu***

[1]Sağlık Bilimleri Üniversitesi, İzmir Bozyaka Eğitim ve Araştırma Hastanesi, Nöroloji Kliniği, İzmir

Giriş: Posterior reversibl ensefalopati sendromu (PRES),çeşitli nörolojik belirtiler ve serebral vazojenik ödemi yansıtan ayırt edici nörogörüntüleme bulguları ile karakterize nörolojik bir hastalıktır. PRES tanısı alan tüm hastaların yaklaşık %40'ı status epileptikus, serebral iskemi, intraserebral kanama veya intrakraniyal hipertansiyon gibi ciddi komplikasyonlar nedeniyle yoğun bakımda izlenir. Hem klinik hem de görüntüleme özellikleri genellikle geri dönüşümlüdür. Ancak tanı ve tedavideki gecikme, hastalığın mortalite ve morbiditesini arttırır. Burada sunulan olgu, postpartum dönemde epileptik nöbet ile başvuran ve başarılı bir şekilde tedavi edilen bir PRES hastasıdır.

Olgu: Bilinen kronik hastalığı olmayan 28 yaşında kadın hasta postpartum 10. gününde aralarda bilincin açıldığı ancak nöbet esnasında farkındalığın kaybolduğu fokal motor başlangıçlı başın ve gözlerin sağa tonik deviye olduğu bilateral tonik kloniğe evrilen nöbet aktivitesi ile acil servise başvurdu. Benzer nitelikte aralarda bilincin açıldığı iki nöbet daha geçiren hastanın nöbetlerine diazepam ile müdahale edilerek fenitoin 20 mg/kg IV yükleme yapıldı. Fenitoin yüklemesi sonrasında hastada klinik olarak nöbet izlenmemiş olup hastanın acil serviste yapılan ilk nörolojik muayenesi olağan idi. Gebelikte kan basıncı takibi bulunmayan ancak gestasyonel diabet öyküsü bulunan hastanın özgeçmiş ve soygeçmişinde herhangi başka bir özellik yoktu. Vital parametreleri normal olan hastanın laboratuvarında CRP:12 olarak görüldü, idrarda protein izlenmedi. CBC, biyokimya ve koagülasyon değerlerinde herhangi bir patoloji görülmedi. Lomber ponksiyon açılış basıncı normal, hücre izlenmedi, pandy negatif, BOS glukoz ve protein düzeyi olağan, BOS kültüründe üreme saptanmadı. Hastanın T2 ve FLAIR ağırlıklı MR sekanslarında vazojenik ödem ile uyumlu bilateral oksipital bölgelerde ve sağ serebellar hemisferde kortikal hiperintensiteler izlendi. Diffüzyon MR ve MR- venografi olağan idi. Hastaya çekilen ilk EEG tetkikinde ensefalopati ile uyumlu yaygın yavaşlama dışında olağan idi. Hastanın servis izlemi süresince hipertansif seyrettiği görüldü, nifedipin ile tansiyon regülasyonu sağlandı. İzlemde nöbeti olmayan hastanın, fenitoin yüklemesi sonrası idame tedavi olarak fenitoin 3x100 mg/gün peroral olarak devam edildi. 1 hafta sonra kontrol EEG tetkiki olağan olarak saptandı. Kontrol MR tetkikinde lezyonların kaybolduğu izlendi. Hasta şifa ile taburcu edilip epilepsi özel dal polikliniği kontrolüne çağrıldı.

Tartışma: PRES, genellikle yüksek arteriyel kan basıncı ile birlikte giden çeşitli nörolojik semptomlarla karakterizedir. Hastalarda hafif kognitif defisit yanı sıra stupor, somnolans veya koma görülebilir. Hem fokal hem de jeneralize epileptik nöbetler çok yaygındır. Vakaların %3-13'ünde nöbetler, status epileptikus ile sonuçlanabilir. PRES tanısında altın standart görüntüleme T2 ve FLAIR MR'dir. Kranial görüntülemede tipik bulgular, serebral hemisferlerin posterior bölgelerinin beyaz cevherini içeren simetrik ödemdir. PRES tedavisi semptomatiktir, terapötik bir tedavi stratejisi mevcut değildir. PRES gelişimine yol açan altta yatan hastalık veya patolojinin yönetimi büyük önem taşımaktadır. Hipertansif atakların yönetimi ve normal kan basıncının sürdürülmesi, antikonvülsif tedavi gereklidir. Peripartum dönemde görülen epileptik nöbetler gebeliklerin %1'inden azında görülmekle birlikte hem hamile kadınlar hem de doğmamış bebekleri için önemli morbidite ve mortalite ile ilişkilidir. Gebelikle ilişkili önemli nöbet etiyolojileri arasında eklampsi, intraserebral kanama, serebral ven trombozu, geri dönüşümlü serebral vazokonstriksiyon sendromu, posterior geri dönüşümlü ensefalopati sendromu (PRES) ve trombotik trombositopenik purpura yer almaktadır. Bu nedenle postpartum dönemde epileptik nöbet ile prezente olan olgularda hızlı bir şekilde ayırıcı tanı yaparak etkin tedaviyi erken başlamak hem bebek hem de anne mortalitesi ve morbiditesi için önemlidir

PB47

Multibl KRANİAL SİNİR TUTULUMLU BİR MİLLER-FİSHER SENDROMU OLGU SUNUMU

[1]Alper Ayaslı, ***[2]Yıldız Değirmenci***

[1]Düzce Üniversitesi Tıp Fakültesi, Nöroloji Anabilim Dalı
[2]İstanbul Medipol Üniversitesi, Parkinson Hastalığı ve Hareket Bozuklukları Merkezi

Amaç: Miller Fısher sendromu (MFS) ; ataksi, arefleksi ve oftalmopleji ile karekterize Guillian Barre sendromunun nadir görülen bir varyantıdır. Nazonone konuşma, yutkunma bozukluğu gibi nadir görülen semptomların MFS de olabileceği akılda tutulmalıdır.

Olgu Sunumu: 53 yaşında kadın hasta, 2 gün önce başlayan ve gittikçe ilerleyen yutma bozukluğu, burnundan konuşma, çift görme şikayetleri ile başvurdu. Hastanın şikayetleri başlamadan 1 hafta önce üst solunum yolu enfeksiyonu geçirmesi haricinde öz geçmişinde ve soy geçmişinde anlamlı bir özellik yoktu. Hastanın muayenesinde bilinci açık koopere ve oryanteydi. Pupiller ızokorikti ancak iki gözünde direkt ışık refleksi alınamadı. Göz hareketleri iki gözünde her yöne kısıtlıydı. Konuşması nazoneydi. Trigeminal sinir Oftalmik ve maksiller dallarında hipoestezi vardı. Kornea ve gag refleksi alınamadı. Yürüyüşü ataksikti, geniş tabanlıydı ve tandem testini beceremedi. Romberg bulgusu + idi. Diğer serebellar testleri becerikli idi. Alt ve üst ekstremitede bilateral DTR ler alınamadı. Patolojik refleksi yoktu. Anti asetilkolin reseptör antikoru, Sifiliz, brucella, borriella ve lyme için gönderilen testler dahil yapılan labratuar tetkikleri normaldi. Etyolojiye yönelik incelenen nörogörüntülemede anlamlı bir bulgu saptanmadı. Bosta albümin ve protein değerleri normal sınırlarda idi. Anti Gq1b, Anti Gd1a, Anti Gm1a negatif sonuçlandı. Hastanın kliniği ile multipl kranial sinir tutulumlu seronegatif Miller Fısher sendomu düşünüldü. 0,4 gr / kg / gün dozunda IVIG başlanıldı. 2 ay sonra kontrol muayenesinde semptomlarının tamamen düzeldiği gözlendi.

Tartışma: Miller-Fisher sendromu akut başlangıçlı otoimmün demyelinizan bir polinöropatidir. Guiilan Barre sendomunun bir varyantı olarak kabul edilir. Genellike bir gastroenterit ve üst solunum yolu enfeksiyonu takibinde gelişir. Tipik olarak oftalmoparazi, ataksi ve arefleksi ile karekterizedir. Olgumuzda olduğu gibi yutkunma bozukluğu ve konuşma güçlüğü gibi diğer kranial sinirlerin tutulumuna bağlı bulgular ve ekstremite de güçsüzlük gibi semptomlar da görülebilir. Ayrıcı tanısında Beyin sapının etkilendiği vaskuler, enfektif, yapısal sebepler , otoımmun hastalıklar, toksikasyonlar sayılabilir. Olgumuza ayırıcı tanıya yönelik yapılan nöroradyolojik incelemeler ve labratuar çalışmaları ile beyin sapı etkilenmesini yapabilecek diğer hastalıklar dışlanmıştır. MFS tanısı Brighton kriterlerine göre konulur. Klinik olarak kuvvetle şüphelenilirse de BOS ta hücre artışı olmadan görülen protein artışı ve serumda ve BOS ta anti GQ1b otoantikoru varlığı tanıyı desteklemek için kullanılır. Bu antikor %85-90 olguda pozitif bulunmaktadır. Negatif olan olgular seronegatif MFS olarak tanımlanır. Hastaların EMG leri genelikle demiyelinizan polinöropati özelliği gösterse de GBS nun diğer varyantlarındaki gibi bulgular da izlenebilir. Olgumuzda BOS ta ve serumda anlamlı bir bulgu saptanmadı. Tedavisinde ımmun globın, plasmaferez ve steroidler kullanılmaktdadır. Hastalığın prognozu genel olarak iyidir % 5 i fatal seyirlidir çoğunluğu 8- 12 haftada tamamen düzelir. Olgumuzda da semptomların tamamen düzeldiği gözlendi.

Sonuç: Akut multiple kranial sinir tutulumunun olduğu durumlarda MFS ayırıcı tanıda akılda tutulmalıdır.

PB49

GEÇ TANI ALMIŞ KRONİKPROGRESİF EKSTERNAL OFTALMOPARAZİ: OLGU SUNUMU

***[1]Yeşim Güzey Aras*, [1]Şule Dalkılıç, [1]Ayşe Polat, [1]Sena Boncuk**

[1]Sakarya Üniversitesi Tıp Fakültesi Nöroloji Kliniği

Giriş: Kronik progresif eksternal oftalmopleji (KPEO) ilerleyici göz hareket kusuru ve bilateral pitozis ile karakterize bir hastalıktır. KPEO'lu hastalarda, miyopati, pigmenter retinopati, ataksi, optik nöropati, korneal opasiteler, bazal ganglionların kalsifikasyonu ve gastrointestinal dismotilite gibi diğer oftalmolojik, nörolojik bulgular görülebilir. Oftalmopleji genellikle simetriktir, bu nedenle hastalar çift görmeden etkilenmezler. Tüm bakış yönleri etkilenir. Burada 5 yıl önce göz hareketlerinde kısıtlılık nedeni ile Progresif Supranükleer Felç tanısı alan ve yapılan nörolojik değerlendirmede KPEO düşünülen bir hasta sunulmuştur.

Olgu: 56 yaşında erkek hasta göz hereklerinde kısıtlılık nedeni ile polikliniğimize başvurdu. Özgeçmişte Progresif Supranükleer Felç tanısı olduğu ve madopar 125 mg tab. 4x1 kullandığı öğrenildi. Şikayetleri 2013 yılında çift görme ile başlamış. Sonrasında çift görme ortadan kalkmış ancak hastanın yavaşça ilerleyen her 4 yöne bakışta göz hareketlerinde kısıtlılık şikayeti ortaya çıkmış. Hasta bu şikayetleri ile birçok kez tetkik edilmiş en son 2017 yılında Progresif Supranükleer Felç tanısı almış ve malulen emekli edilmiş. Sonrasında her iki gözde semi-pitoz gelişmiş. Nörolojik muayenede b,linç açık koopere oryante her iki gözde semi pitoz göz hareketleri her 4 yöne kısıtlı primer pozisyonda gözler orta hatta sabit. Kranial MRI: özellik yok. Yapılan nörolojik muayenede postürla instabilite, rijidite, bradikinezi, asosiye hareket kaybı, tremor gibi parkinsonian bulgularının olmaması görüntülemede mezensefalon atrofisinin olmaması nedeni ile hastada progresif supranükleer felç düşünülmedi. Öncelikle KPEO düşünüldü. Hastanın madoparı kesildi tabloda herhangi bir değişiklik olmadı. Hasta önerilerle poliklinik takibine alındı.

Tartışma: KPEO çocukluk veya ergenlik çağında başlayan, bilateral pitozis ile karakterize bir sendromdur. KPEO, ekstraoküler kasların etkilendiği bir mitokondriyal miyopati tipidir. CPEO yavaş ilerleyen bir hastalıktır ve her yaşta başlayabilir. Tanıda; graves hastalığı, myastenia gravis ve glioma gibi eksternal oftalmoplejiye neden olabilecek diğer hastalıklar ekarte edilmelidir.

Sonuç: Göz hareket kusuru ile gelen her yaş grubundaki hastalarda KPEO'nin mutlaka akılda tutulması amacı ile olgu sunulmuştur.

PB50

EPİLEPSİ TANISI İLE TAKİP EDİLİP GEÇ TANI ALAN TUBEROSKLEROZ: OLGU SUNUMU

***[1]Şule Dalkılıç*, [1]Oğuzhan Turhan, [1]Yonca Ünlübaş, [1]Yeşim Güzey Aras, [1]Murat Alemdar**

[1]Sakarya Üniversitesi Tıp Fakültesi Nöroloji Kliniği

Giriş: Tüberoskleroz kompleksi (TSC), her yaşta ortaya çıkabilen multisistemik, Hamartin veya tuberin işlev bozukluğuna yol açan TSC1 veya TSC2'deki bir mutasyonun neden olduğu otozomal dominant genetik bir hastalıktır1 genetik bir hastalıktır1,2. Deri, merkezi sinir sistemi, böbrek ve akciğer gibi birçok organda hamartomlarla gien, çoklu organ sistemlerini etkileyebilen nörokutanöz bir sendromdur. 10.000 yenidoğandan birini etkiler ve çoğu hastaya kalp, beyin ve böbreklerdeki karakteristik cilt lezyonları, nöbetler ve hücresel aşırı büyüme veya hamartomlara dayalı olarak yaşamın ilk 15 ayında teşhis konur1,2. Biz bu yazımızda epilepsi tanısı ile takip edilen acil servise epileptik nöbet nedeni ile başvuran ve tuberoskleroz tansıı alan 30 yaş erkek hastayı sunmayı planladık.

Olgu: 30 yaşında erkek hasta acil servise yaklaşık 1 dakika süren bilinç kaybı tüm vücutta kasılma şeklinde jeneralize tonik klonık nöbet sebebi ile getirildi. Özgeçmişte Epilepsi tanısı dışında özellik yoktu. Depakin 2x500 mg tablet ve olanzapin 10 mg 1x1 tablet kullanım öyküsü mevcuttu. Hasta yakınlarından alınan bilgiye göre hastanın 20 yıldır epilepsi tanısı ile takipli olduğu normalde yılda 3-4 kez nöbet geçirdiği, yılda 5-6 kez olacak şekilde nöbet sıklığında artış olduğu, 1 ay önce COVİD -19 enfeksiyonu geçirdikten sonra, günde 10 kez 10-15 sanıye şeklinde normale göre kısa süren nöbetlerinin olduğu öğrenildi. Hastanın 20 yıllık takibinde zamanla bilişsel yeteneklerde ve yürümede bozulma gelişmesi üzerine yatalak ve bakım hastası olduğu, şuurunun açık iletişimin kısıtlı olduğu da belirtildi. Yapılan nörolojik muayenesinde şuur açık kooperasyon kısıtlı ense sertliği yok ır +/+ pupıller ızokorık göz hareketleri serbest fasyal asımetrı yok verbal çıkış kısıtlı lateralızan motor defısıt yoktu, 4 extremıtede kısıtlı hareket mevcut taban cildi reflexi bilateral fleksör izlendi. Acil serviste çekilen Beyin BT' de akut santral patolojı saptanmadı. Kranıyal MRI'da sol temporal postsantral sulcus, sağ paryetal vertex düzeyinde belırgın olmak üzere multıpl tuber ıle uyumlu lezyon izlendi. Hastanın nöbet öyküsü, nörogörüntülemelerindeki lezyonları ve kalçada sırtta skapula üst çizgisinden enseye uzanan hipopigmente lekeler göz önünde bulundurulduğunda tuberoskleroz ön tanısı ile tetkik ve tedavi amaçlı servis yatışı planlandı. Servis takibinde yeni nöbet gözlenmedi. Etyolojıye yönelik yapılan ileri tetkıklerde; Ekokardıyografide %65 ef saptandı, karotıs-vertebral doppler usg normal olarak sonuçlandı. Cilt lezyonları açısından dermatolojı görüşü istendi ve sırtta, alında sütlü kahverengi papüler lezyonlar nörofibrom olarak değerlendirildi. Burun çevresinde eritemli minik papüler lezyonlar görüldü ve adenoma sebaseum ile uyumlu düşünüldü. Bulgular tuberoskleroz cilt bulgularına uymaktadır şeklinde belirtildi. Nefroloji görüşü istenmiş olup böbrek fonksiyon testleri normal, üriner usg de anjiyomyolipom kist veya kitle saptanmayan hastada tüberosklerozun böbrek tutulumu düşünülmedi. Göz konsültasyonunda ön ve arka segment doğal olarak değerlendirildi. Çekilen elektroensefalografide zemin aktivitesinde yavaşlama gözlenmiş olup, yaygın ensefalopati ile uyumlu değerlendirildi. Epileptik aktivite saptanmadı. Kan valproik asit düzeyi:82,6 mg/L (50-100 mg/L) normal aralıkta gözlendi. Hasta poliklinik takibine alınarak taburcu edildi.

Tartışma: Tüberoskleroz kompleksi, Epiloi veya Pringle-Bourneville fakomatozisi olarak da bilinir1,2. İlk olarak 19.yüzyılda Virchow ve VonRecklinghausen tarafından nöbet ve zeka geriliği olan hastaların otopsisi sırasında beyin ve kalpte hamartomların tespit edilmesi ile tanımlanmıştır2. Ancak, deri bulguları ve sendromun tanımı Bourneville tarafından yapılmıştır. Büyük bir fenotipik değişkenliğe sahiptir ve bu durum tanınmasını zorlaştırabilir4,5. Nöbetler genellikle yaşamın ilk yıllarında, infantil spazmlar ve fokal nöbetler olarak başlar.

PB51

"DİPTEN TEPEYE" AKUT TANDEM ARKA SİSTEM OKLÜZYONU; BİR VAKA SUNUMU

[1]Halil Alper Eryılmaz, ***[1]Ayşe Polat, [1]Şule Dalkılıç, [1]Sena Boncuk Ulaş, [1]Oğuzhan Turhan, [2]Yeşim Güzey Aras, [2]Türkan Acar, [2]Bilgehan Atılgan Acar***

[1]Sakarya Eğitim ve Araştırma Hastanesi, Nöroloji Kliniği, Sakarya
[2]Sakarya Üniversitesi Tıp Fakültesi Nöroloji Anabilim Dalı, Sakarya

Giriş: Baziler arter oklüzyonu (BAO), yüksek mortalite ve morbidite ile seyreden bir antite olup iyi sonlanım elde etmek için erken revaskülarizasyon çok önemlidir. Tandem baziller arter oklüzyonu (tBAO), ekstrakraniyal vertebral arterlerden (VA) birinde >%70 darlık/oklüzyon ile birlikte BAO olarak tanımlanmıştır [1]. Yine bir başka çalışmada [2], literatürdeki karşılaştırmalı diğer iki çalışmanın [1,3] aksine; tBAO, dominant VA'de stenozun varlığı olarak kabul edilmiştir. En iyi tedavi stratejisi ise henüz net değildir [1,3].Olgu:56 yaş erkek hasta acil servise 94 dakika önce başlayan bilinçte bozulma genel durumda kötüleşme ile getirilmişti. Önceden bilinen diabetes mellitus öyküsü olan hastanın oral antidiyabetik ve asetilsalisilik asit kullanımı mevcuttu. Başvuru kan basıncı 170/90 mmHg, EKG sinüs ritminde ve diğer vital bulguları stabildi. Şuuru uykuya meyilli, kooperasyon kurulamamayan, ağrılı uyaranla verbal çıkış olmayan hasta dekortike postürdeydi. Hastanın NIHSS:27 hesaplandı. Kontrastsız beyin BT normal sınırlardaydı. Servikal-kranial BT anjiografide sol VA dominant olup V1 proksimalinde near-oklüzyonu ve de baziller arter tepe oklüzyonu saptandı (Figür 1). Hastaya iv-tPA uygulanmadan mekanik trombektomi yapılmak üzere anjio-süitine alındı. Stenoz bölgesine balon anjioplasti yapıldıktan sonra yeterli lümen genişliği sağlanıp baziler tepedeki trombüs aspire edildi; first-pass, TICI-3 başarılı rekanalizasyon sağlandı (Figür 2). Ponksiyon rekanalizasyon süresi 47 dakika ölçüldü (Tablo 1).

Tartışma: Akut arka sistem oklüzyonlarının endovasküler yöntemlerle tedavi edildiği 52 hasta içeren bir çalışmada, 15 tBAO'lu (%28,8) hasta, tandem olmayanlarla kıyaslandığında; demografik ve inme risk faktörleri, başvuru NIHSS, koma durumları ve iv-tPA kullanımları açısından istatistiksel fark gözlenmemiştir [3]. 38 vakanın tandem olduğu, 157 akut BAO'lu güncel bir çalışmada; revaskülarizasyon yöntemi olarak %85 geri çekilebilir stent tekniği ve diğerlerinde primer aspirasyon yöntemleri kullanıldığı bildirilmiştir [4]. Bir başka çalışmada kombine endovasküler mekanik trombektomi yönteminin (aspirasyon + geri çekilebilir stent); tBAO'lu hastalarda %60 oranında, tandem olmayanlarda %27 oranında kullanıldığı ve izole aspirasyon yapılan bir olgu haricinde diğer tüm vakaların stent retriever ile tedavi edildiği bildirilmiştir [3]. İnme merkezimizde mekanik trombektomi yöntemi olarak uygun hastalarda sıklıkla kontakt aspirasyon yöntemi ilk tercih olarak kullanılmaktadır ve bu olguda da bu yöntemle başarılı sonuç elde edilmiştir. İşlemin yapıldığı yol için proksimal stenozun/oklüzyonun olduğu VA ise (ipsilateral) ''bozuk yol''; olmadığı kontralateral yol için ise ''temiz yol'' terminolojisi kullanılmaktadır [3]. Bizim vakamızda hastanın temiz yolu hipoplazik olduğundan kirli yol olan dominant vertebral arterden (sol) işlem yapılması tercih edilmiştir ve stent anjioplasti potansiyeli nedeniyle iv-tPA verilmeden hızlıca anjio-süitine alınmıştır. Literatürde tBAO olan grupta prosedür süresinde istatiksel anlamlı olmamakla beraber uzama eğilimi gözlendiği bildirilmiştir [3]. Bu olguda balon anjioplasti yapılması rekanalizasyon süresinin 20 dakika uzamasına neden olmuştur. Her ne kadar 20 dakika, uzun bir süre gibi gözükmese de akut inmede dakikada milyonlarca nöron kaybı olduğu düşünüldüğünde hafife alınmamalıdır.

Sonuç: Tandem arka sistem oklüzyonlarında vaka yönetimi stratejik önem arz etmektedir. Endovasküler tedavi yöntemi, yolun seçimi ve öncesinde iv-tPA kullanımı gibi konular halen tartışma konusu olup randomize kontrollü çalışmalara ihtiyaç vardır.

Kaynaklar: 1. Baik, Sung Hyun, et al. Stroke 51.6 (2020): 1883-1885.2. Elhorany, Mahmoud, et al. Journal of Neuroradiology 47.6 (2020): 404-409.3. Piechowiak, Eike I., et al. Journal of neurointerventional surgery 12.1 (2020): 25-29.4. Siebert, Eberhard, et al. Clinical neuroradiology 29.3 (2019): 435-443.

Tablo 1. Zamansal ve endovasküler parametreler

REKANALİZASYON ZAMANSAL PARAMETRELERİ		E.V.T. ZAMANSAL PARAMETRELERİ	
	Saat		**Saat**
• Semptom	11:00	• Sheath	14:00
• Acile giriş	12:34	○ VA balon anjioplasti	14:24
• Nöroloji konsültasyonu	13:00	○ Mikrokateter-1	14:43
• Görüntüleme	13:16	○ Rekanalizasyon	14:47
• tPA	X	○ Son Görüntü	14:50

E.V.T. PARAMETRELERİ		
İşlem Öncesi	Lokal anestezi	+
	Genel anestezi	-
	Bilinçli sedasyon	-
Malzeme	Sheath tarafı	Sağ
	Sheath boyutu	6F,7F
	Klavuz tel (ler)	0,038 Guidewire
	Diagnostik kateter	5F Vertebral 100 cm
	Uzun tel	Amplatz
	Sheathless / Uzun sheath / B.G.	Balton 6F 90 cm
	Distal Erişim Kateteri	SOFIA 6F 115 cm
	Mikrokateter	Headway 27
	Mikrotel	Traxcess 0,014
	Stent-retriever / Boyut	-
	Balon	Boston Emerge 2,0 x 15 mm

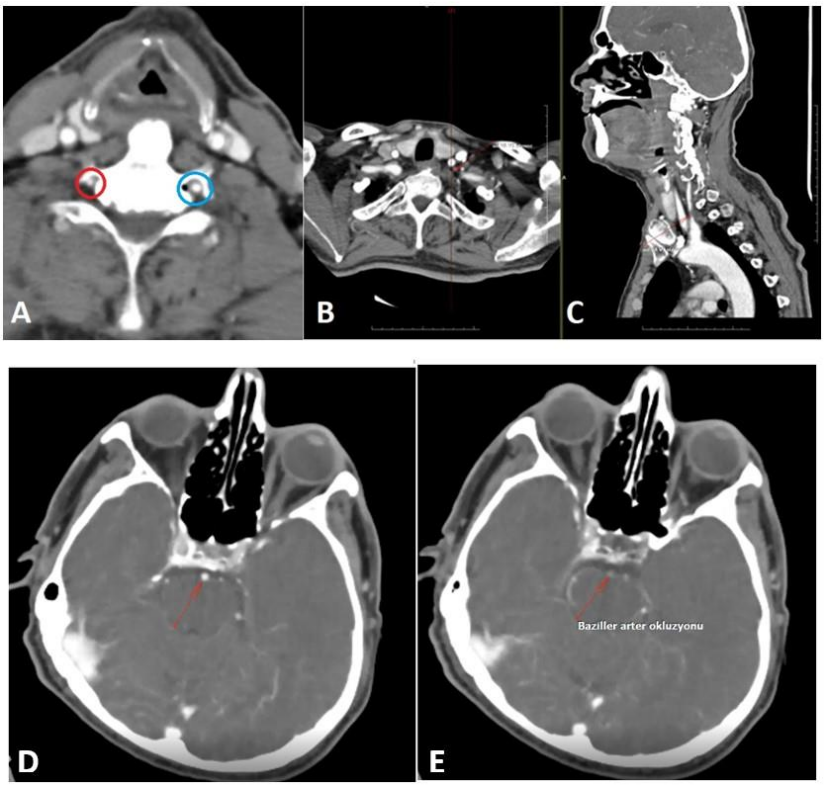

Figür 1. Servikal BT-anjiografide sol vertebral arterin (mavi halka), sağ vertebral arter ile (kırmızı halka) kıyaslandığında dominant olduğu izlenmektedir (A). Sol vertebral arter V1 segmentte aksiyel (B) ve sagital kesitlerde (C) near-oklüzyon kırmızı oklar ile gösterilmiştir. Kranial BT-anjiografide baziler tepe oklüzyonu kırmızı oklar ile gösterilmiştir (D,E).

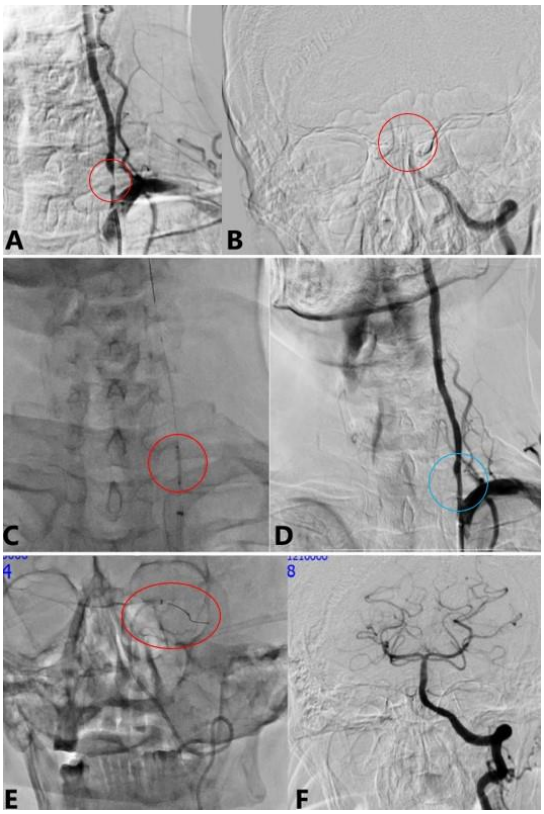

Figür 2. Anjiogramda sol vertebral arter proksimalinde stenoz (kırmızı halka) (A) ve baziler arter tepe oklüzyonu (kırmızı halka) (B). Sol vertebral artere balon anjioplasti yapılırken (kırmızı halka) (C) ve işlem sonrası açıklığın sağlanması (mavi halka) (D). Aspirasyon öncesi sol vertebral yoldan ilerlenerek baziler arter distalinde oklüzyon geçilerek sol posterior cerebral artere yönlendirilen distal erişim kateteri (kırmızı halka) (E) ve aspirasyon sonrası alınan görüntüde tam rekanalizasyon sağlandığı izlenmektedir (F).

PB52

COVİD- 19 PNÖMONİSİ OLAN HASTADA KORPUS KALLOZUM SPLENİUM'DA İSKEMİK İNME: OLGU SUNUMU

***[1]Burcu Karpuz Seren*, [2]Esra Acıman Demirel**

[1]Zonguldak Atatürk Devlet Hastanesi
[2]Bülent Ecevit Üniversitesi Tıp Fakültesi, Nöroloji Anabilim Dalı, Zonguldak

Giriş: Korpus kallozumun (CC) hem anterior serebral arterler (ASA) hem de posterior serebral arterlerden (PSA) gelen dallardan beslenmesi nedeni ile geniş bir beslenme ağına sahiptir. Korpus kallozumun spleniumu da PSA'nın bir dalı olan posterior perikallozal arter tarafından perfüze edilir ve ASA'nın terminal dalları ile zengin bir anastomoz oluşturur. Bu kadar zengin bir beslenme ağına sahip olduğu için CC'nin izole infarktı oldukça nadirdir ve iskemik infarktüslerin %1'inden azını oluşturur. CC enfarktüslerinin ise yaklaşık yarısı spleniumu etkiler. CC splenium infarktlarında çeşitli nörolojik belirtiler görülebilir; en sık konfüzyon, ataksi ve dizartri gibi klinik belirti ve bulgular görülür. Yapılan etiyoloji çalışmalarında izole CC splenium infarktı için en sık neden embolizasyon olarak gösterilmektedir, CC enfarktüsün diğer daha nadir nedenleri arasında vazospazm, venöz oklüzyon, vaskülit, hiperkoagülasyon ve hipoksi bulunmaktadır. COVİD-19 pnömonisi olan ve CC splenium infarktı gelişen hastamızı sunduk.

Olgu: COVID-19 PCR testi pozitif olan ve bu nedenle evinde karantinada olan 45 yaş erkek hasta acil servise kafa karışıklığı, yer yön kaybı şikâyeti ile başvurdu. Özgeçmişinde kronik seyir gösteren herhangi bir hastalığı yoktu, sigara ve alkol kullanım öyküsü yoktu. Nörolojik muayenesinde bilinci konfüze idi, yer ve kişi oryantasyonu yoktu, ense sertliği yoktu, kranial sistem muayenesi normaldi, motor gücü tam ve duyu muayenesi doğaldı, serebellar testlere koopere olamadı, taban cildi refleksi bilateral lakayt idi. Herhangi bir tedavi görmüyordu, Covid-19 pnömonisi için önerilen Favipiravir kullanımını reddetmişti. Çekilen bilgisayarlı beyin tomografisinde akut kanama, shift, ödem düşündürür bulgu görülmedi. Beyin diffuzyon ağırlıklı manyetik rezonans görüntülemede (MRG) CC spleniumunda hiperintens, ADC sekansında hipointens görünüm mevcuttu. Hasta akut infarktüs tanısı ile yatırıldı. Etiyoloji açısından yapılan karotis ve vertebral arter doppler ultrasonografide anlamlı darlık saptanmadı. Elektrokardiyografisinde kalp hızı dakikada 80 atımdı ve normal sinus ritminde idi. Ekokardiyografisinde kalp boşluklarında ve kapakçıklarda trombüs lehine görünüm izlenmedi. Ritm holter temel sinüs ritminde idi. Kan glukozu düzeyleri ve HbA1C düzeyi, lipid paneli değerleri normal aralıktaydı. Genç yaş olması nedeni ile çalışılan antifosfolipid antikorları negatifti, Protrombin mutasyonu, Faktör V Leiden mutasyonu, Protein Cve S eksikliği, antirombin III eksikliği yoktu. Fabry hastalığı açısından hastanemizde kit bulunmadığı için enzim düzeyi değerlendirilemedi fakat böbrek fonksiyon testleri normal aralıktaydı ve nefrolojik hastalık öyküsü yoktu.

Sonuç: Covid-19 pnömonisinde hiperinflamasyon ve hiperviskozite gelişmektedir. Salınan sitokinler, hiperviskozite gelişmesi, fibrinojenin artması gibi nedenlerle hiperkoagülasyon gelişmektedir. Ayrıca hastalığın seyrinde görülen hipoksi, kardiyak ve hemodinamik instabiliteler de inme için risk faktörü oluşturmaktadır. Bizim olgumuz covid-19 tanısının 3. gününde CC spleniumda infarkt gelişen genç yaş hasta idi. Korpus kallozumun splenium infarktüsü son derece nadir görülmesi, hastanın genç yaş hasta grubunda olması ve bilinen komorbiditesinin olmaması bize COVID-19'un tetikleyici bir ajan olduğunu düşündürdü. Bu nedenle COVID-19 tanılı hastalarda ensefalopati düşündüren bulgular tespit edildiğinde altta yatan nedenin akut serebrovasküler hastalık olabaliceği akılda bulundurulmalıdır.

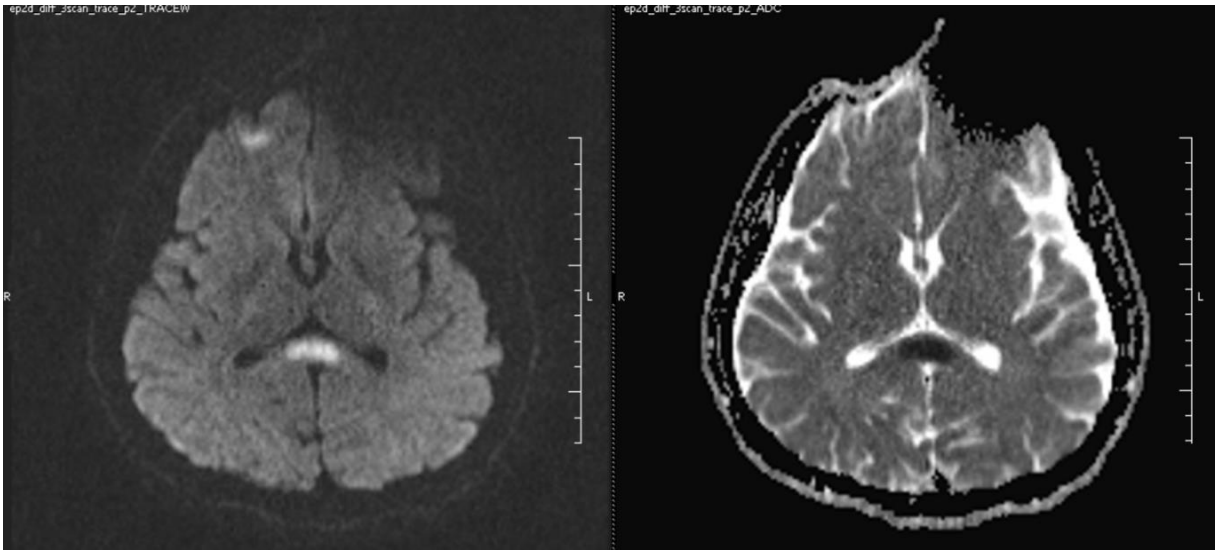
ep2d_diff_3scan_trace_pz_TRACEW
R
L
ep2d_diff_3scan_trace_pz_ADC
R
L

PB53

PRİMER İNSAN İMMUN YETMEZLİK VİRÜSÜ (HIV) İLE İLİŞKİLİ REKÜRREN 6. KRANİAL SİNİR TUTULUMU; OLGU SUNUMU

[1]Ozan Arslan, [1]Ali Rıza Gündüz, [1]Fatma Genç, [1]Esra Taşkıran, [1]Aylin Yeşilgöz

[1]S.B.Ü. Antalya Eğitim Araştırma Hastanesi Nöroloji Kliniği

Giriş: HIV enfeksiyonunda nörolojik tutulum sık görülmektedir ve hastalığın her evresinde ortaya çıkabilmektedir. Beyin, meninksler, omurilik, periferik sinirler ve kaslar olmak üzere tüm nöronal sistem tutulumu görülebilmektedir. HIV ile ilişkili ensefalit, lökoensefalopati, myelit, periferik sinirlerin yaygın infiltrasyonu enfeksiyonun reprodüktif dönemini yansıtırken, vakuoler myelopati, distal simetrik polinöropati, merkezi ve periferik sinir demiyelinizasyonu gibi diğer patolojiler konaktaki viral kopya sayısıyla doğrudan ilişkili olmayıp konağın immun-metabolik disfonksiyonunun karmaşık basamakları ile ilgilidir [1] HIV enfeksiyonunun oküler belirtileri tarihsel olarak yaygın bildirilmiştir. HIV ile enfekte bireylerin yaklaşık %70-80'i hastalıkları sırasında HIV ile ilişkili bir göz bozukluğu için tedavi edilmiş olsa da, bu sayıların giderek daha etkili HIV antiviral tedavisinin gelişmesiyle azaldığı görülmüştür.[2]

Olgu Sunumu: 27 yaş erkek hasta acil servise 20 gün önce başlayan çift görme, sol gözde dışa bakış kısıtlılığı şikayetleriyle başvurmuş. Ara ara bu şikayetleri 2014 ten beri oluyormuş. 1 kez de takipte olduğu hekiminin gözlemlediği sol gözünde pitozisi olmuş. Dış merkezde 1 kez bu şikayetleri nedeniyle steroid tedavisi almış, steroid tedavisiyle hızlıca toparlamış. Ancak şikayetlerinin tedavisiz de kendiliğinden olup düzeldiği olurmuş. Özgeçmişinde HIV pozitifliği vardı, ancak 7 yıldır antiretroviral tedavi altında HIV RNA tahlili negatifti. Aktif antiretroviral tedavi almaktaydı. Fizik muayenesinde genel durumu iyi, bilinci açık, bilateral IR/IIR+/+, sol gözde dışa bakış kısıtlılığı mevcuttu. Lateralizan defisit izlenmedi (5/5). Duyu ve serebellar muayene doğal izlendi. Asetil Kolin reseptör antikoru (AchRA) negatifti. Repetitif elektromiyografi (EMG) normaldi. Göz hastalıklarının değerlendirmesinde her iki göz doğal izlendi. Takiplerinde HIV RNA negatif, CD4 CD8 oranı normal saptandı. Kranial manyetik rezonans (MR) görüntülemede patolojik kontrast tutan lezyon izlenmedi. Hastaya yapılan nontravmatik Lomber Ponksiyon (LP) de viral markerlar negatif saptandı. Beyin omurilik sıvısı (BOS) protein ve glukoz değerleri normaldi. BOS tan çalışılan oligoklonal bant ve serumdan çalışılan oligoklonal bant tetkiklerinde anlamlı farklılık yoktu. Kranial MR Venografide venöz yapılar doğal izlendi. Orbita MR görüntülemede patolojik lezyon izlenmedi. Servikal MR görüntülemesinde anlamlı lezyon izlenmedi. Beyin Boyun bilgisayarlı tomografi (BT)-Anjiografide kranial damarlarda majör oklüzyon izlenmedi. Hastanın servis takiplerinde abducens sinir paralizisi tedavisiz tam düzeldi.

Sonuç: Olgumuzda düzenli antiretroviral tedavi altında 7 yıldır HIV RNA negatifti. Hastada mevcut verilerle HIV enfeksiyonu ilişkili rekürren kranial nöropati düşünüldü. Viral yük negatif olan hastada ortaya çıkan karmaşık immun metabolik süreçler ile ilgili nöro-oftalmolojik komplikasyonlar gelişebilmektedir. Bu tür tulumun çok nadir olmasından dolayı olgumuzu paylaşmaya değer bulduk.

Kaynaklar

1. Morgello, S., HIV neuropathology. Handb Clin Neurol, 2018. 152: p. 3-19.

2-Ocular Manifestations of HIV Infection Updated: Jul 21, 2021 Author: Luca Rosignoli, MD; Chief Editor: Andrew A Dahl, MD, FACS https://emedicine.medscape.com/article/1216172-overview#a1

PB54

POSTOPERATİF İNTRAAKSİYEL YABANCI CİSİM KAYNAKLI SPİNAL MYOKLONUS;OLGU SUNUMU

[1]Ali Rıza Gündüz, ***[1]Fatma Genç, [1]Şennur Delibaş Katı, [1]Eylem Özaydın Göksu, [1]Aydanur Anatürk***

[1]S.B.Ü. Antalya Eğitim Araştırma Hastanesi Nöroloji Kliniği

Giriş: Segmental myoklonus genellikle spinal kord lezyonuna eşlik eden nadir bir myoklonus tipidir. Myoklonus bir veya iki komşu spinal segmente yayılır. Sıçramalar genellikle ritmiktir, uykuda devam eder. Bazı olgularda medulla spinalis lezyonlarına eşlik ettiği bildirilmiştir. Fakat birçok olguda etyoloji belirsizdir, idiopatik kabul edilir. [1] Spinal miyoklonus patofizyolojisi çok açık değildir ve halen nedenine yönelik tartışmalar devam etmektedir. Bununla birlikte bugün için en kabul gören açıklama, suprasegmental inen yollarda ve lokal arka boynuz internöranlarında inhibisyon kaybı, ön boynuz nöronlarının hiperaktivitesi ve bu bölgedeki aksonların anormal uyarılarla uyarılmalarıdır. Çalışmalar, opioidlerin, lokal anesteziklerin ve uygulama sırasındaki nöral hasarlanmanın bu durumu oluşturabileceğini göstermektedir. Spinal veya epidural uygulamalar sırasındaki nöral hasarlanmalar da miyoklonus oluşturabilmektedir. Girişim sırasında iğnenin oluşturabileceği bir yaralanma veya kateterin sürekli irritasyonunun ön boynuz hücrelerinde anormal sinyal iletimine neden olabileceği belirtilmektedir.[2,3]

Olgu: 72 yaşında özgeçmişinde bronşit ve sigara dışında özelliği olmayan erkek hasta, epidural anestezi eşliğinde sağ femur total kalça protezi operasyonundan, 3 saat sonra olup geçen sağ kolda güçsüzlük şikayeti ile ortopedi servisinden tarafımıza danışıldı, akut svo olarak değerlendirilen hastanın beyin boyun bilgisayarlı tomografi (BT) anjiografisinde majör damar okluzyonu saptanmadı, diffuzyon kranial manyetik rezonans görüntüsünde (DWİ) sol orta serebral arter sulama alınında akut diffuzyon kısıtlılığı izlendi, hastaya antiagregan başlandı serberovaskuler olay açısından tetkikleri tamamlandı, 4 gün sonra başlayan bacaklarda atmalar gelişti, hastada bilateral L1 L2 L3 segmentlerini kapsayan uykuda da devam eden ağrısız, ancak rahatsızlık hissi uyandıran miyokloniler mevcuttu. Hastanın tekrar yapılan nörolojik muayenesinde bilinç açık oryante koopere kranial sinir muayenesi doğal konuşma anlama doğal motor muayene ve duyu muayene doğal bilateral L1 L2 L3 segment kaslarını içine alan ritmik sıçrayıcı atımlar görüldü, refleksler normoaktif idi taban cildi refleksi bilateral lakayıttı. Etiyoloji için çekilen, elektroensefalografi (EEG) normaldi, torakolomber spinal manyetik rezonans görüntülemesinde, Th-12 ve L-1 seviyesinde posteriorda artefakta neden olan hipointens materyal dikkati çekmekteydi, ön planda operasyon materyali lehine yorumlandı. Çekilen torakolomber BT'de ise aynı segmentlerde hipertansiyon yabancı cisim izlendi. Hastada öncelikle iatrojenik spinal hasarlanmaya bağlı bilateral segmental spinal miyoklonus düşünüldü.

Sonuç: Spinal myoklioniler tüm myokloniler içerisinde nadir bir myokloni çeşididir. Nöroaksiyel anestezi sonrası yapılan lokal anesteziklere bağlı çok nadiren spinal myokloni vakaları bildirilmiştir. Spinal miyokoni ayrıca spinal direkt hasara da bağlı olabilmektedir. İntraaksiyel yabancı cisime bağlı gelişen spinal miyokloni nadir olup bu açıdan olgumuzu sunmaya değer bulduk.

1-MURAT EMRE TEMEL NÖROLOJİ KİTABI KISIM 5 SAYFA 8792-AĞRI 2015;27(1):58-60 doi: 10.5505/agri.2015.450773- Ford, B., Pullman, S. L., Khandji, A., & Goodman, R. (1997). Spinal myoclonus induced by an intrathecal catheter. Movement Disorders, 12(6), 1042–1045. doi:10.1002/mds.870120632

PB56

YÜKSEK DOZ STEROİD TEDAVİSİ İLE HIZLA KÖTÜLEŞEN NON ENFEKSİYÖZ MİYELOPATİ OLGUSU

[1]Ali Rıza Gündüz, ***[1]Fatma Genç, [1]Mert Van, [1]Abdullah Muhammet Elitaş, [2]Kerem Yılmaz, [2]Oktay Elter, [2]Cezmi Çağrı Türk***

[1]S.B.Ü. Antalya Eğitim Araştırma Hastanesi Nöroloji Kliniği
[2]S.B.Ü. Antalya Eğitim Araştırma Hastanesi Beyin ve Sinir Cerrahisi Kliniği

Giriş: Spinal dural arteriovenöz fistül (SDAVF) nadirdir ancak en yaygın spinal vasküler malformasyon tipi olmaya devam etmektedir. Patolojik arteriyovenöz şant, kapaksız perimedüller venöz pleksusun arteriyelizasyonuna yol açar, bunun sonucunda arteriyovenöz gradiyentte azalma, radiküler venden çıkışın azalmasına, retrograd venöz drenaja ve venöz hipertansiyona bağlı intramedüller ödem ile sonuçlanır. Arteriyovenöz şantın cerrahi veya endovasküler kesintiye uğraması sıklıkla klinik ilerlemenin durmasına veya tersine çevrilmesine yol açar. Açıklanamayan progresif miyelopati SDAVF için şüphe uyandırsa da, klinik özelliklerin ortaya çıkması genellikle spesifik olmadığı ve spinal stenoz, demiyelinizan hastalık ve medüller tümörler gibi hastalıkları taklit edebildiği için tanı zor olmaya devam etmektedir.[1]

Olgu Sunumu: Bilinen herhangi bir hastalığı olmayan 50 yaş erkek hasta acil servise 3 ay önce başlayan sol alt ekstremite güçsüzlüğü ile başvurdu, 10 gündür güçsüzlüğü artmış ve iki alt ekstremitesine de yayılmış, idrar yaparken zorlanma, idrara çok sıkıştığında yapabilme gibi şikayetler eklenmiş. Hastanın acil serviste yapılan muayenesinde bilateral alt ekstremite proksimal ve distalinde 4/5 motor kuvvet kaybının yanısıra bilateral posizyon duyusu kaybı saptandı, serviye veren duyu kusuru yoktu, taban cildi reflreksi bilateral fleksör olup refleksler global normoaktifti. Hastanın kranial nörogörüntülemeleri doğaldı hastaya torakolomber kontrastlı manyetik rezonans (MR) çekildi, hastanın torakolomber MR görüntülemesinde medulla spinalis T5-T6-T7-T8 segmentleri boyunca kontrastlanma yapan kirli görünüm izlendi, MR görüntüleri ön planda uzun segment transvers myelit lehine raporlandı. MR uzun segment miyelit lehine raporlanan hastada nöromiyelitis optica spektrum bozukluğu(NMOSD) ekartasyonu için serum anti-NMO ve anti-MOG antikorları gönderildi, negatif sonuçlandı. Hastaya steril şartlarda lomber ponksiyon (LP) yapıldı, yapılan LP'de Beyin Omurilik Sıvısı(BOS) basıncı normal sınırlarda idi, BOS proteini 90 mg/dl, eş zamanlı kan şekeri 138, bos glukozu 70 mg/dl idi, BOS direkt bakısında hücre izlenmedi. Hastaya transvers miyelit ön tanısı ile 7 gün 1000 mg prednizolon başlandı, hasta yüksek doz prednizolon tedavisinin ikinci günü paraplejik oldu ve glob vezikale gelişti. Hastada steroid tedavisi kesildi, SDAVF ön tanısı ile acil diagnostik dijital subtraktsion anjiografiye (DSA) alındı. DSA'da medulla spinalis T6-T7-T8 segmentleri radikuler arter düzeyinde duradan içeri uzanan damar yapıları görüldü. Hasta SDAVF tanısı ile nöroşirurji servisine devredildi, nöroşirurji servisinde opere edilen hastada herhangi bir komplikasyon gelişmedi, kontrol nörolojik muayenelerinde bilateral +4/5 paraparezi ve L3-L4-L5 dermatom hiopestezileri mevcut olarak taburcu edildi.

Sonuç: SDAVF medulla spinalisin nadir bir hastalığı ancak en sık görülen basküler malformasyonudur. Steroid tedavisi ile dramatik kötüleşme venöz konjesyona bağlı gelişmektedir.Nadir olması ve belirgin kliniği nedeni ile olgumuzu paylaşmaya değer bulduk.

Tartışma: Myelit bulguları ile başvuran hastalarda nadir bir neden olan SDAVF gerek nörogörüntüleme gerek nörolojik muayene gerek de BOS bulguları olarak diğer hastalıklarla karışabilmektedir. SDAVF hastalarında steroid tedavisi sonrası venöz dönüşte artış ve spinal vasküler yapılarda konjesyon, buna bağlı kötüleşme tipiktir. Santral sinir sistemi enfeksiyonu dışlanan miyelitik tutulumu olan hastalarda steroid tedavisi ile nörolojik muayenede kötüleşme olan hastalarda SDAVF akılda bulundurulmalıdır.

1-Muralidharan, R., Saladino, A., Lanzino, G., Atkinson, J. L., & Rabinstein, A. A. (2011). The Clinical and Radiological Presentation of Spinal Dural Arteriovenous Fistula. Spine, 36(25), E1641–E1647. doi:10.1097/brs.0b013e31821352dd

PB58

POST POLİO SENDROMU; BİR OLGU SUNUMU

[1]Bengisu Yarcı, ***[1]Aslı Köşkderelioğlu, [1]Neslihan Eşkut, [1]Pınar Ortan***

[1]SBÜ.İzmir Bozyaka Eğitim ve Araştırma Hastanesi, Nöroloji Kliniği, İzmir

Bilimsel Zemin ve Amaç: Postpolio sendromu (PPS), ilk poliomyelit atağı stabil olduktan yıllar sonra yeni gelişen yorgunluk, ağrı, kas güçsüzlüğü ve atrofi gibi şikayet ve belirtilerle ortaya çıkan nadir bir sendromdur. Tüm poliomyelit olgularını yaklaşık %25'inde görüldüğü tahmin edilmektedir. PPS tanısı için öncelikle paralitik poliomyelit öyküsü bulunmalı, ilk enfeksiyon sonrası motor fonksiyonlarda kısmen veya tam düzelme olması ve en az 15 yıl süren fonksiyonel stabil dönemin görülmesi, yeni gelişen kas güçsüzlüğü, arefleksi, atrofi ve yeni semptomların başka bir nedenle açıklanamaması gerekmektedir.

Olgu: Bilinen poliomiyelit öyküsü olan ve buna bağlı sol alt ekstremitede sekel bulguları olan 54 yaşındaki kadın hasta sağ alt ekstremitede akut olarak gelişen güçsüzlük şikayetiyle başvurdu. Hastanın sol alt ekstremiden geçirilmiş ortopedik cerrahi öyküsü de mevcuttu. Nörolojik muayede sol alt ekstremitede 1/5 (polio sekeli), sağ alt ekstremite proksimali 3/5, distali 3/5, sağ ayak bileği dorsofleksiyonu ve plantarfleksiyonu 4/5 paretikti. Sağ alt ekstremitede patella ve aşil refleksi alınamadı. Hastanın yapılan ayrıntılı laboratuar incelemelerinde hemogram, sedimantasyon, böbrek ve karaciğer fonksiyon testleri, romatoid faktör ve kreatin kinaz normal sınırlardaydı. Hepatit, sfiliz, HIV ve brucella serolojik testleri negatifti. Şikayetlerin akut gelişen monoparazi olması nedeniyle çekilen beyin diffüzyon manyetik rezonans görüntülemede (MRG) akut iskemik lezyon görülmedi. Lomber MRG'de mevcut klinikle ilişki olabilecek patoloji saptanmadı. Sağ uyluk MRG' da uyluğu çevreleyen kas planlarında yaygın yağlı dejenerasyon ve atrofi bulguları saptandı. Yapılan elektromiyografide (EMG) tetkikinde sağ alt ekstremitede ve üst ekstremitede incelenen duysal ve motor sinir iletim çalışması normal sınırlardaydı. Ancak sol alt ekstremitede geçirilmiş operasyona ikincil değişiklikler, deformite ve aygın atrofiye ikincil motor ve duysal yanıtlar elde edilemedi. İğne EMG'de her iki alt ekstremitede L2-S1 innervasyonlu kaslarda kronikradiküler ve/veya ön boynuz motor nöron tutuluşunu destekler bulgular elde edildi. Yeni gelişen ekstremite güçsüzlüğü, özellikle hareketle artan ağrı ve yorgunluk yakınması olan hastaya EMG bulguları, ekstremite MR bulgularıyla PPS tanısı konuldu.

Tartışma: Hastamızda poliomyelit ilk semptomlarından yıllar sonra akut gelişen güçsüzlük nedeniyle ayırıcı tanıda iskemik/hemorajik serebrovasküler hastalıklar, lomber disk basısı, akut polinöropati, solid organ tümörüne bağlı sinir basısı ayırıcı tanıda düşünülmüştür. PPS, polimiyelit öyküsü olan hastalarda akut gelişen monoparezi varlığında diğer ayırıcı tanılar da gözden geçirilerek akılda tutulmalıdır.

PB60

COVİD-19 ENFEKSİYONU VE AŞILAMASI SONRASINDA GÖRÜLEN BİR GUİLLİAN BARRE SENDROMU: BİLATERAL PERİFERİK FASİYAL DİPLEJİ VE PARESTEZİ VARYANTI

[1]Hasan Kuş, [1]Yağmur Simge Sever Aktuna, [1]Neslihan Eşkut, [1]Aslı Köşkderelioğlu

[1]SBÜ.İzmir Bozyaka Eğitim ve Araştırma Hastanesi, Nöroloji Kliniği, İzmir

Giriş: SARS COVİD-19'un en sık belirtileri solunum yolunda görülse de anosmi, serebrovasküler hastalıklar ve Guillain-Barre Sendromu (GBS) gibi çeşitli nörolojik komplikasyonlar da hastalık seyrinde görülebilmektedir. GBS, immün aracılıklı gelişen bir bozukluktur ve akut jeneralize güçsüzlüğün tüm dünyadaki en sık nedenidir. GBS'nin etiyopatogenezi kesin olarak bilinmemesine rağmen, geçirilmiş bakteriyel veya viral enfeksiyonlar, bazı maligniteler, operasyon, gebelik, travma ve bazı transplantasyonların tetiklediği otoimmün bir hastalık olduğu kabul edilmektedir.

Olgu: 59 yaşında, 24 yıldır bilinen tip 2 diyabetes mellitus tanısı olan erkek hasta baş ağrısı ve sağ yüz yarımında asimetri nedeniyle tarafımıza başvurdu. Hastanın öyküsünde öksürük, ateş, tat ve koku alamama şikayetleri başladıktan 2 gün sonra covid mRNA aşısı olduğu öğrenildi. Şikayetlerinin artması üzerine yapılan covid PCR testi yapılmış, pozitif (delta varyantı) olarak sonuçlanan hastanın karantina süresi tamamlandıktan sonra sol frontal bölgesinde şiddetli baş ağrısı başladığı öğrenildi. Nörolojik muayenede sağ yüz yarımında daha belirgin olmak üzere bilateral periferik fasiyal paralizi ve alt ekstremitelerinde arefleksi saptandı. Motor ve duyu muayenesinde defisit saptanmadı. Guillain Barre sendromu ön tanısıyla yapılan EMG incelemesinde median sinir distal motor latansında uzama, bilateral median, ulnar, posterior tibial ve peroneal sinir motor ileti hızı yavaş, sağda median ve ulnar sinir F-dalgası latansında uzama tespit edildi. Hastaya lomber ponksiyon yapıldı, albuminositolojik dissosiasyon (hücre saptanmadı, BOS protein 119,4 mg/dl) saptandı. Hastaya GBS tanısıyla 5 gün boyunca 0,4 gr/kg/gün dozundan IVIg tedavisi verildi. Takipte fasial diplejisinin düzeldiği görüldü. Servis izlemi boyunca nörolojik muayenesinde yeni gelişen defisiti olmadı, hasta halen polikliniğimizden takibe devam ediliyor.

Tartışma: Viral enfeksiyonlarla GBS'nin ilişkisi yaygın olarak kabul görmektedir. Koronavirüsler, insanlarda esas olarak solunum yolu ve bağırsak enfeksiyonlarına neden olurlar. Corona virüslerin, ACE-2 reseptörü aracılığı ile konağın hücrelerine girmektedir. Merkezi sinir sisteminde (MSS) ACE-2 reseptörlerinin varlığı bilinmektedir. Koronavirüslerin neden olduğu merkezi sinir sistemi hasarı, virüsün doğrudan invazyonu, hipoksi, ACE-2 reseptörleri veya immün yaralanma aracılı mekanizmalarla ortaya çıkabilir. COVID-19'daki GBS, hem paraenfeksiyöz hem de postenfeksiyöz olarak ortaya çıkar. Paraenfeksiyöz GBS'nin daha sıkı izlemeye ihtiyacı vardır ve COVID-19'a özgü tedaviden fayda görebilir. Aşı uygulamasının tetiklediği GBS riski çok düşüktür. Covid-19 aşılarından Adenovirüs vektör aşıları ve GBS arasında potansiyel bir ilişki bildirilmekle birlikte mRNA COVID-19 aşılarında benzer risk henüz saptanmamıştır. Hastamızda hem yakın zamanlı virüs enfeksiyonu öyküsü hem de enfeksiyon sırasında aşı öyküsü bulunduğundan etyolojide rol alabilecek birçok faktör nedeniyle bu vakamızı sunmaya değer bulduk.

PB62

HİPOTANSİYONA BAĞLI SEMPTOMATİK NÖBET SONRASI GELİŞEN YAYGIN VAZOJENİK ÖDEM: 1 OLGU

[1]Türkan Acar, ***[1]Bilgehan Atılgan Acar, [1]Yeşim Güzey Aras, [1]Alper Eryılmaz, [1]Sena BONCUK***

[1]Sakarya Üniversitesi Tıp Fakültesi Nöroloji Kliniği

Özet: Semptomatik epilepsi ilk kez 1861 yılında John Russell Reynolds tarafından "Az ya da çok beyin ile ilişkili yapısal hastalık" sonucu gelişen konvülziyonlar olarak tanımlanmıştır. Semptomatik epilepsi hastaları, edinsel epilepsi vakalarının %40'ını oluşturmaktadır ve etyıolojide Tümör, Enfeksiyon, Otoimmün/ Enflamasyon, Travma, Anjioma, Perinatal Hasar, Hipoksik İskemik Ensefalopat,i İnme, Nörometabolik durumlar ve Nörodejeneratif durumlar yer almaktadır. Burada kemoterapi sonrası gelişen hipotansiyona sekonder nöbet geçiren ve çekilen Kranial MRI da vazojenik ödem ile uyumlu görüntü saptanan hasta sunulmuştur.

Olgu: 68 Yaşında bayan hasta acil servise titreme, kasılma bayılma şikayetleri ile getirildi. Özgeçmişinde nüks over ca tanısı ile yaklaşık 10 yıldır takip edildiği ve kemoterapi aldığı öğrenildi. Sabah kemoterapi aldıktan birkaç saat sonra hastada bulantı kusma gelişmesi üzerine bağlı bulundukları aile hekimine gittikleri muayene sırasında hastada titreme kasılma, ağızdan köpük gelmesi üzerine hastanemize sevk edildiği öğrenildi. Acile geldikten sonra yine 2 dakika kadar süren nöbetçi acil hekiminin tanık olduğu jeneralize tonik klonik nöbet geçirmesi üzerine nörolojiye konsülte edilmişti. TA: 80/40 mmhg NB:110/dak. Nörolojik muayenesinde hasta postiktal konfüzyon olarak değerlendirildi. Rutin hemogram ve biyokimyasında özellik saptanmadı. Kranial alan görültülemelerinde Beyin BT de özellik saptanmazken Krannial MRI'da T1 de hipointens T2'de hiperintens atılmış pamuk görünümü saptanmıştır. Hasta hipotansiyona sekonder gelişen semptomatik nöbet ön tanısı ile kliniğimize yatırılmıştır. Çekilen EEG si normal sınırlarda saptanmış ve takipler sırasında nöbeti olmaması üzerine poliklinik kontrolü ile taburcu edilmiştir.

Tartışma: Akut semptomatik nöbetler, metabolik veya toksik bir nedenle veya kafa travması, serebrovasküler hastalık gibi nedenlerle öncesinde normal olan beynin epilepsi nöbeti geçirme eşiğinin düşmesi sonucu akut dönemde gelişir ve epilepsi hastalığı kapsamında değerlendirilmezler. Ancak, epilepsi hastalığının belirgin, süregiden etyolojik nedenleri bu kapsamla karıştırılmamalıdır (örneğin, beyin tümörü). Tahmin edileceği gibi bazı durumlarda tetikleyici kavramının sınırları belirsiz olabilir. Bazı epilepsi hastalarında tekrarlayan epilepsi nöbetlerinin başlamasından önce bir tetikleyici olabilir (örn, kafa travması).

PB67

TDP-43 MUTASYONU SAPTANAN AİLEDE FARKLI ALS PREZENTASYONLARI

[1]Ruziye Erol Yıldız, ***[1]Havva Tuğba Çelik, [2]Elif Bayraktar, [2]Ayşe Nazlı Başak, [1]Cemile Handan Mısırlı***

[1]İstanbul SBU Haydarpaşa Numune Eğitim ve Araştırma Hastanesi
[2]Koç Üniversitesi Tıp Fakültesi Hastanesi, Moleküler Biyoloji ve Genetik Birimi

Giriş: Amiyotrofik lateral skleroz santral sinir sisteminin motor nöronlarda dejenerasyon ile seyreden geç başlangıçlı hastalığıdır. Sıklıkla sporadik gelişmekle birlikte %10 familiyal özellik tanımlanmıştır. TDP-43 mutasyonu nörodejeneratif hastalıkların patogenezinde gösterilmiş RNA metabolizması ilişkili proteindir ve familial ALS olgularının %3-6'sında saptanmıştır.

Olgu: 73 yaşında kadın hasta, nöroloji kliniğine 2 sene önce başlayan sağ kolda güç kaybı ve son 6 aydır sol kolda da güç kaybının gelişmesiyle başvurdu. Nörolojik muayenede kranial sinir muayenesi doğal, üst ekstremite proksimal zaafiyet belirgindi ve ellerde postural tremor izleniyordu, alt ekstremitede kas gücü defisiti yoktu. Sensoriyal defisit izlenmedi, sfinkter kusuru yoktu, üst ekstremite DTR'leri artmıştı. Kranioservikal MRG normal sınırlardaydı. İğne EMG'de üst ekstremite kaslarında aktif ve kronik denervasyon bulguları saptandı. Mevcut klinik ve nörofizyolojik bulgularla brakiyal amiyotrofik dipleji ön tanısı düşünülen hastada, eş zamanlı olarak farklı bir şehirde nöroloji kliniğinde abisinin ALS tanısı aldığı öğrenildi. Familiyal ALS açısından tetkik edilen hastada, gönüllü olan asemptomatik aile bireylerinden genetik analiz yapılmak üzere kan tetkiki istendi. Aile ağacında belirtildiği üzere indeks vakamızda ve aileden 2 olguda TDP43 mutasyonu saptandı. ALS tanısı alan erkek kardeşin bulguları dört ekstremitede de var olup, başlangıcı ve seyri indeks vakamızdan farklıydı.

Tartışma: TDP-43 mutasyonu ilişkili ALS formlarında üzere El Escorial kriterlerini karşılayan üst ve alt motor nöron bulgularının birlikte olduğu ALS formu görülmektedir. Sıklıkla bulguların üst ekstremitelerden başladığı literatürde belirtilmiş olup, bizim indeks olgumuzda da klinik benzerdi ancak hastamızın erkek kardeşinde bulguların alt ekstremitede düşük ayak kliniği ile başladığı öğrenilmişti. Bu bildiri ile TDP-43 mutasyonu ilişkili familial ALS olgularında farklı klinik seyir olabileceği belirtilmek istenmiştir.

PB69

LOMBER DİSK HERNİ OPERASYONU SONRASI ORTAYA ÇIKAN TRANSVERS MİYELİT OLGUSU

***[1]Fatma Akkoyun Arıkan*, [1]Niyazi Uysal, [1]Gönül Akdağ, [1]Mustafa Çetiner, [1]Sibel Canbaz Kabay**

[1]Kütahya Sağlık Bilimleri Üniversitesi Tıp Fakültesi Nöroloji Anabilim Dalı

Giriş ve Amaç: Transvers miyelit (TM) genellikle hızlı başlangıçlı güçsüzlük, duyusal belirtiler, mesane/barsak disfonksiyonuna neden olan fokal inflamatuar bir hastalıktır. TM idiyopatik olabileceği gibi, postenfeksiyöz, sistemik inflamasyon veya multifokal santral sinir sistemi (SSS) hastalığına sekonder gelişebilir. Multipl sklerozis, nöromiyelitis optika spektrum bozukluğu, akut dissemine ensefalomiyelitte görülebilir. TM'ye yol açan enfeksiyonlar enterovirüsler, Batı Nil virüsü, herpes virüsleri, HIV, HTLV-1, nöroborreliosis, Mycoplasma ve Treponema pallidum'u içerir ancak bunlarla sınırlı değildir. Oldukça geniş olan TM'in etyolojisi birçok tetkike rağmen aydınlatılamayabilir. Burada enfeksiyöz ve inflamatuar transvers miyelit ayrımını net olarak yapılamayan, lomber disk hernisi operasyonundan sonra gelişen akut transvers miyelit olgusu sunulmuştur.

Olgu Sunumu: 51 yaşında erkek hasta aniden başlayan her iki bacakta güçsüzlük/uyuşukluk şikayeti ile başvurdu.Özgeçmişinde 15 gün önce lomber disk hernisi nedeniyle operasyon öyküsü vardı.Gayta/idrar retansiyonu olan hastanın nörolojik muayenesinde paraparezi (1/5),torakal 10'da seviye veren duyu kusuru saptandı ve derin tendon refleksleri alt ekstremitelerde alınamadı.Tetkiklerinde patolojik olarak C-reaktif protein ılımlı yüksek, lökositoz saptandı.Kraniyal manyetik rezonans görüntülemede (MRG) FLAİR/T2'de sağ hemisfer lateral ventrikül komşuluğunda ventriküle temas eden ve sol temporal bölgede jukstakortikal/kortikal hiperintens lezyon görüldü.Spinal MRG'de C1-5 arasında,ödemli,santral yerleşimli ve torakalde tüm segment boyunca anterior yerleşimli T2 hiperintens lezyon izlendi.Lezyonlarda kontrast tutulumu izlenmedi.Beyin omurilik sıvısında(BOS) protein 103 mg/dl, glukoz ise normal saptandı.BOS direkt mikroskopik incelemede %66'sı polimorfonükleer lökosit(PML), %33'ü lenfosit olmak üzere 560/mm3 hücre görüldü ve üreme olmadı.Aside dirençli basil incelemesi negatifti.Serum vaskülit ve enfektif belirteçlerde patoloji saptanmadı.BOS incelemede oligoklonal band (OKB) negatif saptandı.Serum antiaquaporin-4 reseptör antikoru ve anti-miyelin oligodentrosit glikoprotein antikoru (MOG) negatifti.Hastaya antiviral/antibakteriyel tedavi başlandı.Servikal/torakal spinal kord ve kraniyal MRG'de demiyelinizan karakterde lezyonları izlenen,BOS'taki lökosit yüksekliğinin geçirilmiş lomber operasyon ile de ilişkili olabileceği düşünülen hastaya otoimmün TM'yi dışlayamadığımız için plazmaferez uygulandı.14.günde yapılan LP'de BOS protein 77.7 mg/dl saptandı,BOS'ta hücre görülmedi.BOS kültüründe üreme olmadı.7 gün 1 gr/gün dozunda intravenöz metilprednizolon tedavisi uygulandı.Hastanın 3 hafta sonraki MRG'de servikal/torakal lezyonlarında ödem etkisinde belirgin azalma ve lezyon boyutunda küçülme izlendi. Hastanın paraparezisi 1/5'ten 4/5'e düzeldi ve duyu muayenesi olağan hale geldi. Hasta 1 mg/kg/gün dozunda oral metilprednizolon tedavisi ile takip edilmektedir.

Tartışma: Transvers miyelit düşünülen hastada spinal kordun görüntülemesinden sonra enfeksiyöz veya inflamatuar ayrımı için LP yapılmalıdır. BOS'ta yüksek protein omurilik hastalığında en yaygın BOS anormalliğidir. Düşük BOS glukozu genellikle yüksek BOS beyaz kan hücresi ile ilişkili olduğunda mantar, bakteri veya mikobakteriyel enfeksiyonu düşündürür. Olgudaki BOS incelemesinde %60'ının PML olduğu 560/mm3 lökosit izlenmesi enfeksiyöz bir miyeliti düşündürüken; glukozun normal olması ve kültürde üreme olmaması enfeksiyöz miyelit ile uyumlu değildir. İnflamatuar miyelit etyolojisine yönelik yapılan tetkiklerin normal saptanması etyolojiyi aydınlatamamıştır.Literatürde spinal cerrahiden ve/veya spinal/genel anesteziden sonra BOS'ta proinflamatuar sitokinlerin arttığını gösteren çalışmalar mevcuttur. Bu durum, olgumuzdaki BOS'da lökosit yüksekliğinin geçirmiş olduğu lomber disk operasyonu ya da anestezi ile ilişkili olabileceğini akla getirmektedir.Olguda olduğu gibi öykü, fizik muayene, nörogörüntüleme, ayrıntılı BOS incelemesi, serolojik incelemeler,inflamatuar hastalıklara yönelik yapılan tetkiklere rağmen transvers miyelitin etyolojisini aydınlatmak zor olabilmektedir.Böyle durumlarda akut atak tedavisinden sonra hastayı takip etmek ve tetkikleri belirli aralıklarla tekrarlamak önemlidir.

Sonuç: Klinik ve radyolojik izlemde hastanın plazmaferez ve yüksek doz IVMP'dan fayda görmesi inflamatuar etyolojiyi öne çıkarmaktadır. Bu durumlarda akut atak tedavisinden sonra hastanın klinik ve radyolojik takibi önemlidir. Olgu spinal cerrahiden sonra gelişen inflammatuar TM etyolojilerinin tartışılması amacıyla sunulmuştur.

PB70

KAUDA EKUİNA SENDROMU: OLGU SUNUMU

***[1]Serkan Kırbaş*, [2]Dilek Yanoğlu**

[1]Özel Şar Hastanesi Nöroloji Kliniği, Rize
[2]Kaçkar Devlet Hastanesi Nöroloji Kliniği, Rize

Giriş: Kauda ekuina sendromu bel ağrısına eşlik eden bilateral siyatalji tarzında bacak ağrısı, bacaklarda uyuşma, idrar-gaita inkontinansı, anal ve/veya perianal bölgede hissizlik ve seksüel disfonksiyonla karakterize nörolojik/nöroşirurjik acil bir durumdur. Klinik pratikte semptomların hepsi birarada bulunmadığı gibi asimetrik veya başlangıçta inkomplet tarzda karşımıza çıkabilmektedir. Etiyolojide ensık neden lomber disk hernisi olmakla birlikte ilgili bölge spinal kord travmaları, tümörler, spinal stenoz, kanama veya enfeksiyonlara bağlı da görülebilir. Burada başlangıçta Guillain-Barre sendromunu düşündüren ancak kauda ekuina sendromu tanısı konulan erişkin bir hasta sunulmaktadır.

Olgu: Özgeçmişinde henhangibir özellik bulunmayan 40 yaşında sağlık çalışanı (hemşire) bayan hasta bacaklarda güçsüzlük ve uyuşma, idrarının geldiğini hissetmeme ve bel ağrısı şikayetiyle polikliniğimize getirildi. Enson bu şikayetlerle 1 hafta önce müracaat ettiği dış merkez nörolojide olası Guillain-Barre sendromu ve/veya demyelinizan hastalık düşünülerek tetkik edildiği fakat yapılan tetkiklerinde (rutin kan tahlilleri, Beyin MRG ve Servikal MRG, lomber ponksiyon dahil) herhangibir patoloji tespit edilmediği öğrenildi. Hasta kendi isteği ile ayrılıp polikliniğimize başvurdu. Sorgusunda ilk şikayetinin 1-2 yıldır zaman zaman şiddetli olan bel ağrısı ile başladığı ve bu ağrısı için semptomatik ilaçlar (NSAİİ+myerolaksan) kullandığı öğrenildi. Fizik muayenede TA:125/85mmHg, Ateş:36,5°C , Nabız: 92/dk. Nörolojik muayenesinde; bilinç açık, koopere ve oryante. Pupiller normoizokorik DIR ve IIR+/+. Her iki üst extremitede kas gücü kuvveti ve DTR'ler normaldi. Her iki alt extremitede kas gücü kuvveti -4/5 düzeyindeydi ve DTR'ler alınamıyordu. Patolojik refleks tesbit edilmedi. Bel ağrısına bacaklarda uyuşma, perianal ve genital bölgede belirgin hipoestezi eşlik ediyordu. Acil çekilen lomber MRG'sinde L5-S1 diskinde santral-parasantral alanda kaudale doğru migrasyon gösteren spinal kanalı, sol nöral forameni, kaudal lifleri etkileyen ve S1 sinir kökünü belirgin daraltan sekestre disk ile uyumlu görünüme rastlanıldı (resim 1 ve resim 2). Böylece lumbosakral disk hernisine bağlı kauda ekuina sendromu düşünülerek hemen beyin cerrahisine yönlendirildi. İlgili klinik tarafından acil operasyona alındı. Yaklaşık 2 ay sonra hasta ile karşılaşıldığında öncekine göre klinik durumunun daha iyi olduğu, bel ağrısının tama yakın azaldığı ancak idrar kaçırma ve uyuşukluklarının ara ara devam ettiği bilgisi alındı. Tam klinik iyileşme ancak 6 ay sonunda gerçekleşti.

Tartışma ve Sonuç: Her ne kadar nörologlar olarak kauda ekuina sendromu ile dırek karşılaşmasak da, otonom bozukluklara eşlik eden bel ağrısı ve paraparezi tablolarında ayırıcı tanıda akla gelmeli ve hızla tanı konulup etiyoloji belirlendikten sonra acil tedavi edilmesi gereken bir durum olduğu unutulmamalıdır.

PB71

TANI GECİKMESİNE NEDEN OLAN MENİERE OLGUSU

[1]Serkan Kırbaş, [2]*Dilek Yanoğlu*

[1]*Özel Şar Hastanesi Nöroloji Kliniği, Rize*
[2]*Kaçkar Devlet Hastanesi Nöroloji Kliniği, Rize*

Giriş: Meniere hastalığı tekrarlayan spontan rotasyonel vertigo atakları, sensörionöral işitme kaybı, kulak çınlaması ve etkilenen kulakta dolgunluk veya basınç hissi ile karakterizedir. Ortalama görülme sıklığı yılda yaklaşık 50-200/100.000'dir. Etyopatogenezi tam olarak bilinmemekle birlikte endolenfatik hidropsun neden olduğu kronik multifaktöriyel bir durumdur. Genellikle 30-60 yaşlar arasında görülmektedir. Tanısı klinik olarak konulmaktadır. Meniere hastalığını, işitme kaybı ve kulak çınlaması ile bağımsız olarak ortaya çıkabilen ve tedaviye farklı yanıt veren diğer vertigo türlerinden (pozisyonel vertigo, akut labirentit, vestibüler migren) ve akustik nörinomlardan ayırt etmek önemlidir. Burada başlangıçta farklı klinik değerlendirmeler yapılan fakat meniere hastalığı tanısı konulan genç erişkin bir hasta sunulmaktadır.

Olgu: Özgeçmişinde herhangibir hastalığı bulunmayan 28 yaşındaki bayan hasta şiddetli baş dönmesi nedeniyle polikliniğimize müracaat etti. Şikayetleri yaklaşık 7 yıl önce ilk doğumundan sonra başlamıştı. Daha önce müracaat ettiği hekimlerce iyi huylu vertigo, vestibüler migren, vertijinöz epileptik nöbet gibi değişik tanılarla farklı ilaçlar (betahistidin, topiramat vb) kullandığı bilgisi alındı. Hastanın detaylı anamnezi alındığında baş dönmesinin ayda 1-2 kez olduğu, pozisyonla ilişkili olmadığı, oldukça şiddetli, bulantı ve/veya kusma, kulaklarda dolgunluk hissi ve çınlamanın eşlik ettiği yaklaşık 15-20 dk bazen daha uzun süren özellikteydi (video 1). Şiddetli ataklarda bilinç kaybının eşlik etmediği yere düşmeleri oluyordu. Hastanın dış merkezlerde yapılan rutin kan tetkikleri, Beyin MRG'si ve Karotis-Doopler USG'si normaldi. Dış merkezde aktif paroksizmal bozukluk olarak yorumlanan EEG'si bizim açımızdan normal olarak değerlendirildi. Fizik muayenede TA:110/80mmHg, Ateş:36,5°C , Nabız: 88/dk. Nörolojik muayenesi normaldi. Yapılan odyogramda sağ kulakta pes seslerde belirgin nörosensoriyel işitme kaybına rastlanıldı (resim 1). Böylece hasta meniere hastalığı olarak kabul edildi. Bu baş dönmesi ataklarının ne zaman geleceğinin belirsizliğinin hasta üzerinde oluşturduğu stresi kırmak için antidepresan (essitalopram 10-20mg/gün) başlandı. Hastalığı hakkında bilgilendirildi ve bundan sonraki takip ve tedavisi için KBB kliniğine yönlendirildi.

Tartışma ve Sonuç: Baş dönmesi şikayetine gerek nöroloji gerekse KBB polikliniklerinde sıkça rastlanılmaktadır. Biraz vakit ayrıldığında periferik ve santral nedenli vertigo ayrımı çoğunlukla yapılabilmektedir. Örneğin bizim meniere hastamızda olduğu gibi dikkatli bir anamnez ve fizik muayene son derece önemli olup %90-100'e varan tanı koydurmaktadır. Diğer vertijinöz özellikteki hastalıklardan ayırmak ve doğru tedavi stratejisi belirlemek için meniere hastalığının kendine has klinik özellikleri iyi bilinmelidir.

PB74

FAMİLYAL HEMİPLEJİK MİGREN: OLGU SUNUMU

[1]Canan Akünal Türel, ***[1]Sadettin Ersoy, [1]Şule Aydın Türkoğlu***

[1]Bolu Abant İzzet Baysal Üniversitesi,Tıp Fakültesi, Nöroloji Anabilim Dalı, Bolu

Giriş ve Amaç: Hemiplejik Migren(HM) reversible motor güçsüzlüğün eşlik ettiği auralı migrenin bir alt tipidir.Sıklıkla çocukluk veya erken erişkinlik çağında başlamaktadır.Prevalansı yaklaşık %0.01'dir.Kadınlarda erkeklere oranla üç kat fazla görülmektedir. Familyal ve sporadik form olarak ikiye ayrılmakta; familyal form; Familyal Hemiplejik Migren(FHM) olarak isimlendirilmektedir.Otozomal dominant(OD) kalıtım özelliği gösterir. Bu olgu özelinde FHM'nin hatırlatılması ve inme ayırıcı tanısında düşünülmesi gerekliliğinin vurgulanması amaçlanmıştır.

Olgu: 44yaş,E; 18yaşlarında başlayan, ataklar şeklinde seyreden, bir-iki gün süren, hemiparezi, hemihipoestezi, sağ homonim hemianopsi, motor disfazi, kooperasyon güçlüğü, yawning nedeniyle kliniğimize başvurdu. Şikayetlerinin devamında tek taraflı zonklayıcı, fotofobi ve fonofobinin eşlik ettiği başağrısı, bulantı,kusmanın da eklendiği, bir gün süren başağrısının zamanla azaldığı, atakların 3-4 yılda bir kez tekrarladığı, stresle ve ateşli hastalıklarla tetiklendiği öğrenildi. Özgeçmişinde tiroid cerrahisi, 20 paket/yıl sigara öyküsü mevcuttu. Soygeçmişinde; annesinin ve dayısının da birkaç yılda bir, tam olarak aynı özelliklerde, benzer ataklar geçirdiği öğrenildi. Nörolojik muayenesinde bilinci açık, hafif kooperasyon güçlüğü, motor disfazik,sağ üst ve alt ekstremite kas gücü 4/5, ateş-ense sertliği yoktu. Laboratuar değerleri,EEG,EKG, normaldi. Daha önce dış merkezde transient iskemik atak ön tanısı ile yapılan genç inme etyolojik tetkiklerinin normal sınırlarda olduğu görüldü. Kranial MRG normaldi. Hastaya yatışında enoksaparin ve analjezik başlandı. Yatışı sırasında birinci günden itibaren şikayetleri belirgin olarak geriledi ve üçüncü günün sonunda tamamen iyileşme izlendi.

Tartışma: HM ilk kez 1910 yılında Clark tarafından tanımlanmıştır. Tekrarlayıcı motor güçsüzlüğün ve başağrısının olduğu bir olguda kliniğin migren olabileceğini vurgulamıştır. Sonraki yıllarda olgu serileri yayınlanmaya başlamıştır. Hemiplejik migrenin uluslararası başağrısı derneğinin 2013 sınıflamasına göre; auralı migren tanı kriterlerini karşılaması, en az iki atak geçirmesi, geri dönüşümlü motor güçsüzlüğün eşlik etmesi, vizüel, duyusal veya konuşma bozukluğundan en az birinin eşlik etmesi her bir aura semptomunun 5 dakikadan uzun, 24 saatten kısa sürmesi şeklindedir. Familyal olgularda en az bir tane, birinci veya ikinci derece aile öyküsü olması tanı koydurucudur. FHM, ilk kez 1953'te Whitty ve ark. tarafından tanımlanmıştır. Migren patogenezinde;genetik nedenler, nöroinflamasyon ve nöropeptidler, nörofizyolojik değişiklikler ve kortikal yayılan depresyon sayılabilir. Bizim olgumuzda güçsüzlük belirgin olarak birkaç saat devam etmiş,birinci günün sonunda düzelmiştir. FHMde, akut nörolojik bozukluğun düzelmesi, EEG'de akut dönemde fokal yavaşlamanın olması, öyküsünde tekrarlayan atakların olması, aile öyküsü tanı ölçütlerindendir. Olgumuzun aura ve baş ağrısının karakteri açısından uygun olduğu görülmüş, aura semptomu olarak hem vizüel auranın hem de afazinin eşlik ettiği görülmüştür. Akut nörolojik defisit hızlıca düzelmiştir. Olgularımızın özgeçmişinde kafa travması veya angiografi gibi girişimsel işlem bulunmamaktadır. Ayırıcı tanıda epilepsi (Todd parezisi), geçici iskemik atak veya inme, metabolik bozukluklar, antifosfolipid antikor sendromu, menenjit-ensefalit düşünülmelidir. Tedavide akut dönemde asetaminofen ve nonsteroid antiinflamatuar ilaçlar tercih edilebilir, triptan kullanımı tartışmalı olsa da halen kontrendikedir. Atak sıklığı ayda iki veya daha fazla olan hastalar için proflakside flunarizin, sodyum valproat, lamotrijin, verapamil ve asetazolamid kullanılmaktadır. Prognozu genellikle iyidir. FHM genetik olarak otozomal dominant geçiş göstermektedir. Olguların %20'de ise nasıl geçiş gösterdiği kanıtlanamamaktadır.

Sonuç: Olgunun FHM tanı kriterlerini karşılaması, ayırıcı tanıda görüntüleme-biyokimyasal incelemelerin normal olması, ailesel OD geçiş göstermesi ve ayırıcı tanıda diğer hastalıkların dışlanmasıyla FHM düşünülmüştür. Nadir bir auralı migren türü olan FHM'nin, önemi ve inme-epilepsi gibi sık nörolojik hastalıkların ayırıcı tanısında düşünülmesi gerekliliğini vurgulamak amacıyla bu olguyu paylaşmak istedik.

PB80

UZUN SEGMENT TRANSVERS MİYELİT OLGUSUNDA HSV-1 VE AQUAPORIN-4 ANTİKORU BİRLİKTELİĞİ

[1]Ruziye Erol Yıldız, ***[1]Ayça Simay Demir, [1]Devran Süer, [1]Cemile Handan Mısırlı***

[1]SBU Haydarpaşa Numune Eğitim ve Araştırma Hastanesi

Giriş: NMOSD, özellikle genç erişkinlerde engellilik nedeni olan optik nöropati ve uzun segment transvers miyelit ile seyreden merkezi sinir sisteminin inflamatuar hastalığıdır. NMOSD patogenezinde immüniteyi tetikleyen çevresel faktörlerin varlığını ve herpes virüs ailesinin de tetikleyici faktörler arasında olduğunu gösteren çalışmalar mevcuttur. BOS'da HSV-1 RT PCR pozitifliği saptanan uzun segment miyelit olgumuzda Aquaporin-4 antikoru pozitifliği ile parainfeksiyöz NMOSD tartışılacaktır.

Olgu: 54 yaşında kadın hasta, 2 gün önce başlayan bacaklarda his kaybı,kuvvetsizlik ve idrar inkontinansı ile başvurdu.Özgeçmiş ve soygeçmişinde özellik yoktu. Sağ alt ekstremite 2/5, sol alt ekstremite 3/5 paraparezisi ve T4 seviyesinin altında hipoestezi saptandı.Kranyal MR'da patolojik bulgu saptanmazken, kontrastlı spinal MR'da C1 düzeyinden başlayan T12 seviyesine dek uzanan ve kontrast tutulumu olmayan uzun segment transvers miyelit izlendi. Optik nörit ve vaskülit lehine bulgusu olmayan hastanın, BOS'da protein 1704 mg/dl; BOS/kan glukozu oranı 1/3;BOS hücre sayımında 500 hücre; %95 MNL hakimiyeti izlendi. IgG-indeksi, OKB ve Aquaporin-4 antikoru, BOS enfeksiyöz panel ve vaskülit tetkikleri istendi. Tekrarlanan BOS tetkikinde protein 840 mg/dl; 93 hücre,ağırlıklı olarak mononükleer lökosit(MNL) hakimiyeti saptanması üzerine;enfeksiyon hastalıkları tarafından ampirik 2x2 gr seftriakson ve 4x3 gr ampisilin tedavisi başlandı. Uriner inkontinansi devam eden ve otonom tutulum acisindan da takip edilen hastada arrest gelişti, 15 dakika CPR sonrası kardiyak ritm geri döndü ve hasta yoğun bakım ünitesine(YBÜ) sevk edildi. BOS kültürlerinde üreme saptanmadı.YBÜ takipleri sırasında yapılan 3.LP'sinde protein 794 mg/dl saptandı; lenfositik pleositoz görüldü ve 2.LP'den gönderilen HSV-1 RT PCR testinin pozitif gelmesi üzerine (diğer iki BOS HSV PCR negatifti) hastaya asiklovir ve 1mg/kg/g metilprednizolon tedavisi başlandı. Takibinde paraplejik ve bilateral alt ekstremite anestezik olan hastada Aquaporin-4 antikorunun pozitif sonuçlanmasıyla 1000 mg/g metilprednizolon ve plazmaferez planlanarak fizik tedavi ve rehabilitasyon programına alındı.

Tartışma: Herpesvirusleri toplumda yaygın pozitiftir ancak akut enfeksiyonu ayırmada BOS'da RT PCR pozitifliğinin duyarlılık ve özgüllüğü %95 olarak bildirilmiştir. HSV-1 nörotropik bir virüstür, aynı zamanda inflamasyonu tetikleyerek otoimmun hastalıklara neden olduğu çalışmalar bildirilmiştir. Sonuç olarak uzun segment transvers myelit olgularında ayırıcı tanıda enfeksiyöz etyolojiler ile beraber, parainfeksiyöz süreç ile NMOSD gibi inflamatuar hastalıkların tetiklenebileceği düşünülmeli ve dizabiliteyi engellemek amacıyla antiviral tedaviyle beraber yüksek doz metilprednizolon ve erken dönemde plazmaferez denenmelidir.

PB81

REKÜRREN SEREBRAL ARTER TROMBOZU İLE PREZENTE OLAN PAROKSİSMAL NOKTURNAL HEMOGLOBİNÜRİ OLGUSU

***[1]Talha Yamak*, [1]Zeynep Neşe Öztekin**

[1]Ankara Şehir Hastanesi, Nöroloji Anabilim Dalı, Ankara

Giriş: Paroksismal noktürnal hemoglobinüri (PNH); hemolitik anemi, kemik iliği yetmezliği ve tromboz ile karakterize nadir görülen bir edinilmiş kök hücre hastalığıdır. İnsidansı 2-6/1.000.000' dır. Kompleman düzenleyici faktör CD55 ve reaktıf lizis membran inhibitörü CD59 dahil olmak üzere glikozilfosfatidil- inositol (GPI) bağlantılı proteinlerin eksikliği ile sonuçlanan fosfatidilinositol glikan sınıf A (PIG-A) genindeki bir mutasyona bağlıdır. PNH' de sık görülen komplikasyonlar olarak enfeksiyon, aplastik anemi veya agranülositoz ve başlıca venöz tromboemboliler tanımlanmıştır. İnme, PNH' de mortalite ve morbiditenin yaygın nedenlerinden biridir ve genellikle serebral ven trombozuna bağlı olduğu gösterilmiştir. PNH' li hastalarda serebral arter trombozu nadir görülen bir durumdur ve literatürde bugüne kadar sadece birkaç vaka bildirilmiştir.

Olgu: 39 yaşında kadın hasta gebeliğinin 5. ayında karın ağrısı halsizlik nedenleri ile başvurduğu dış merkezde yapılan tetkikler sonucunda anemi etyolojisini araştırılmak üzere interne ediliyor. Yapılan tetkikler sonucunda tanısı net olarak belirlenemeyen hastaya koagülasyon yatkınlığı olması nedeniyle düşük molekül ağırlıklı heparin (DMAH) tedavisini gebeliği boyunca kullanması gerektiği söylenerek takip ediliyor. Sağlıklı doğum sonrası takiplerinin 5. gününde hastada sağ taraflı kuvvetsizlik olması ve sonrasında jeneralize tonik klonik nöbet geçirmesi üzerine yapılan görüntülemelerde iskemik inme ve epileptik nöbet tanıları ile dış merkezde interne ediliyor. Genç yaş grubu iskemik inme etiyolojilerine yönelik araştırmaların sonucunda paroksismal nokturnal hemoglobinüri tanısı alıyor. Asetilsalisilik asit (ASA) 100 mg/gün ve levetirasetam 1000 mg/gün tedavileri ile taburcu edilen hasta 4 ay sonra tarafımıza konuşmada yavaşlama ve bilincinde dalgalanmalar nedeniyle başvurdu. Yapılan klinik değerlendirme ve beyin MR görüntülemesinden sonra rekürren iskemik inme tanısı ile servisimize interne edildi. Hastadan alınan rutin biyokimya ve hemogram tetkiklerinde bir anormallik saptanmadı. Bilinç bozukluğuna yönelik elektroensefelografi (EEG) planlandı. Çekilen EEG' de sol temporal bölgede periyodik lateralize epileptiform deşarjlar görülmesi üzerine levetirasetam dozu 2000 mg/gün olarak düzenlendi. Tedavinin düzenlenmesinden 4 gün sonra kontrol EEG çekildi ve kontrol EEG' si ilk EEG kıyaslandığında deşarj sıklığında çok belirgin azalma olduğu gözlendi. Alınan ortak karar ile hastaya ASA tedavisinin yanına varfarin eklendi.

Tartışma: Hematolojik hastalıklar ve tromboembolik olaylar arasındaki ilişki iyi bilinmektedir. PNH, vakaların yaklaşık üçte birinde venöz tromboz ile ilişkilidir. Literatürde PNH' de az sayıda serebral arter trombozu vakası tanımlanmış olup arteriyel tromboz nadirdir. Bizim olgumuzda, trombotik olaylar PNH' nin klinik başlangıcını temsil ediyordu ve arteriyel damarları içeriyordu. PNH hastalarındaki nörolojik belirtiler, çoğunlukla serebral venöz trombozdan kaynaklanır. Hastamızda, özellikle kalıtsal veya edinsel trombofili ve aterosklerotik risk faktörleri dışlandıktan sonra PNH ile trombotik olaylar arasındaki ilişki kuvvetli bulunmuştur. Tedavide uzun süreli antikoagülasyon sağlamak amacıyla DMAH veya varfarin kullanılmaktadır. PNH' li hastalarda medyan sağkalım süresi 10-15 yıldır ve ölümlerin çoğu altıncı dekatta meydana gelmektedir ve tromboembolik komplikasyonlar PNH' de meydana gelen ölümlerin %60'ını doğrudan oluşturmaktadır.

Sonuç: PNH özellikle venöz nadiren arteriyel bölgede tromboembolik olaylarla ilişkilidir ve hiperkoagülasyonun olası bir nedeni olarak düşünülmelidir. Daha önce tanı konmamış hastalarda, iskemik inme PNH' nin tek başlangıç prezentasyonu olabilir. Vakamız, PNH' li bir hastada arteriyel trombotik atak olasılığını işaret etmekte ve özellikle ateroskleroz risk faktörleri ve/veya trombofilik bir durumun yokluğunda inme ile başvuran hastalarda herhangi bir hematolojik bozukluğun araştırılmasında PNH, trombofili taramasının bir parçası haline getirilmelidir. Hastalığın yönetiminde daha iyi sonuç elde etmek için multidisipliner yaklaşım gerekmektedir.

PB82

DEMANS HASTALARINDA ÇEVRİMİÇİ BİLİŞSEL OYUN PERFORMANSININ VE GÜNLÜK YAŞAM AKTİVİTELERİNİN SLUMS SKORLARI İLE KARŞILAŞTIRILMASI

2Nilgün Çınar, 1Tuğba Okluoğlu, 3Aynur Özge, 4Esen Saka Topçuoğlu, 5Nazlı Gamze Bülbül, 6Ayla Çulha Oktar, 7Didem Er, 8Özge Yılmaz Küspeci, 9Hasan Doğan, 10Ahmet Turan Evlice, 11Esra Acıman Demirel, 12Behiye Mungan, 13Demet Özbabalık Adapınar, 14Özlem Gelişin, 15Seda Kibaroğlu, Ufuk Can12, Gülay Kenangil15, Arzu Uluakay Kandemir16, Gülcan Göçmez Yılmaz17, Mümine Bozdağ Kiraz18, Aslıhan Taşkıran19, Gül Yalçın Çakmaklı20, Özge Gönül Özler21, Nazan Sakallı22, Pervin İşeri4, İpek Özer23, Çiğdem Susuz24, Okan Bölükbaşı4,Ömer Faruk Akkaya25, Görkem Tutal Gürsoy26, Özlem Bizpınar27, Mustafa Ülker28, Pınar Şirinocak29, Didem Öz30, Duygu Arslan Mehdiyev31, Çiğdem Çelik32, Hamit Genç33, Hamdiye Nihal Kutlar34, Tacim Sarı35, Kübra Nur Menengiç36, Fenise Selin Karalı37, Miruna Florentina Ateş2, Sude Kendirli2, Türker Şahiner38

[1]İstanbul Eğitim Araştırma Hastanesi, Nöroloji Kliniği, İstanbul
[2]Maltepe Üniversitesi, Nöroloji Anabilim Dalı,İstanbul
[3]Mersin Üniversitesi Tıp Fakültesi Nöroloji Ana Bilim Dalı
[4]Özel Muayenehane, Ankara
[5]Sultan Abdülhamid Han Eğitim Ve Araştırma Hastanesi Nöroloji Kliniği
[6]Haseki Eğitim Araştırma Hastanesi, Nöroloji Kliniği
[7]Samsun Medicana Hastanesi
[8]Medical Park İzmir Hastanesi, Nöroloji Kliniği
[9]Sinop Atatürk Devlet Hastanesi
[10]Çukurova Üniversitesi Tıp Fakültesi Nöroloji Ana Bilim Dalı
[11]Zonguldak Bülent Ecevit Üniversitesi Hastanesi, Nöroloji Kliniği
[12]Başkent Üniversitesi Hastanesi
[13]Atlas Üniversitesi Tıp Fakültesi
[14]Bezmialem Vakıf Üniversitesi Hastanesi
[15]Göztepe Medical Park Hastanesi
[16]İzmir Tepecik Eğitim Araştırma Hastanesi, Nöroloji Kliniği
[17]Mersin Şehir Hastanesi, Nöroloji Kliniği
[18]Tarsus Devlet Hastanesi
[19]TOBB Üniversitesi Tıp Fakültesi, Nöroloji Abd, Ankara
[20]Hacettepe Üniversitesi Tıp Fakültesi, Nöroloji Abd, Ankara
[21]İlhan Varank Eğitim Araştırma Hastanesi, Nöroloji Kliniği
[22]Prof. Dr. Mazhar Osman Ruh ve Sinir Hastalıkları Eğitim Araştırma Hastanesi, Nöroloji Kliniği
[23]İzmir Bozyaka Eğitim Araştırma Hastanesi, Nöroloji Kliniği
[24]Yunus Emre Devlet Hastanesi, Eskişehir
[25]Medical Park Samsunhastanesi, Nöroloji Kliniği
[26]Ankara Şehir Hastanesi, Nöroloji Kliniği
[27]Ankara Dışkapı Eğitim Araştırma Hastanesi, Nöroloji Kliniği
[28]Erenköy Ruh ve Sinir Hastalıkları Eğitim Araştırma Hastanesi, Nöroloji Kliniği
[29]Derince Eğitim Araştırma Hastanesi, Nöroloji Kliniği
[30]Dokuz Eylül Üniversitesi Tıp Fakültesi, Nöroloji Abd
[31]Eskişehir Şehir Hastanesi, Nöroloji Kliniği
[32]Bursa Şehir Hastanesi, Nöroloji Kliniği
[33]Sbü Van Eğitim Araştırma Hastanesi, Nöroloji Kliniği
[34]Samsun Terme Devlet Hastanesi
[35]Çiğli Eğitim Araştırma Hastanesi, Nöroloji Kliniği
[36]İstanbul Arel Üniversitesi, Sağlık Bilimleri Fakültesi, Fizyoterapi ve Rehabilitasyon Bölümü
37Biruni Üniversitesi, Sağlık Bilimleri Fakültesi, Dil ve Konuşma Terapisi İngilizce Bölümü
38Şişli Memorial Hastanesi

Giriş ve Amaç: Teknoloji ve internet kullanımı yaşlı nüfusta hızla artmaktadır. Kişilerin telefon ve tablet üzerinden kognitif performanslarını test edebilecekleri uygulamalar geliştirilmeye başlanmıştır. BEYNEX (version 2.0), Nöroloji uzmanları ve uzman psikologlar tarafından sekiz farklı bilişsel kategoride tasarlanmış ve oyunlaştırılmış takip testleri kullanılarak bilişsel yetenekleri takip etmeye yarayan çevrimiçi uygulamadır. Başlangıçta yapılan kısa bellek muayenesi ile kişinin seviyesi belirlenir ve oyunların zorluk derecesi ayarlanabilir. Ayrıca belli aralıklarla günlük yaşam soruları sorularak günlük yaşam aktiviteleri değerlendirilir. BEYNEX (version 2.0) ile oynanan oyunlarla bilişsel performans aritmetik, dikkat, esneklik, dil, hafıza, problem çözme, hız, görsel algılama olmak üzere 8 ayrı kategoride değerlendirilmektedir. Biz bu çalışmada, BEYNEX (version 2.0) kullanan demans hastalarının zaman içindeki bilişsel performanslarını ve bunların günlük yaşam aktiviteleri ile ilişkilerini değerlendirmeyi amaçladık. Yöntem Çalışmamız çok merkezli ve prospektif olarak tasarlandı. Çalışmaya katılan 65 Nöroloji uzmanı tarafından BEYNEX (version 2.0) kodları demans tanı kriterlerini karşılayan hastalara ücretsiz olarak dağıtıldı. Bizim çalışmamızda toplamda 265 hastaya kod verildi. The Saint Louis Mental Status Examination Test (SLUMS) testi puanları, BEYNEX (version 2.0) oyunlarındaki performansları ve en az yedi günde bir olmak üzere kendi yaşantısının aktifliğini değerlendirdiği bir anket sunularak belleğin durumu, ruhsal durum, gece uykusunun kalitesi ve sırasıyla hobilere, okumaya, alışverişe, egzersize, televizyona, telefon görüşmelerine, ev işlerine, internete ve arkadaş görüşmelerine ayrılan zaman değerlendirildi. Sonuçlar Çalışmaya katılan ve BEYNEX (version 2.0) kodu verilen 265 hastanın 224'ü sisteme kaydolmuş fakat 120'si uygulamayı aktif kullanmıştır. Hastaların yaş aralığı 55-80 arasında değişmekteydi. SLUMS puanı 17 üzerinde olan kişilerde BEYNEX (version 2.0) oyunlarında özellikle dikkat, dil ve bellek puanlarında SLUMS puanı arttıkça artış olmakla birlikte hız ve fleksibilite puanlarında anlamlı değişiklik görülmemiştir. Günlük yaşam aktiviteleri (GYA) değerlendirildildiğinde ise, SLUMS puanı arttıkça, hastaların uyku kalitesinin, hobilere ayırdıkları zaman ile sosyal medyaya ayırdıkları zamanın da doğru orantılı olarak arttığı; yürüyüş ve ev işlerine ayrılan zamanın ve ruhsal durumlarının BEYNEX (version 2.0) kullanımı öncesine göre değişmediği tespit edilmiştir. SLUMS puanı 17 altında olan kişilerde ise problem çözme, hafıza ve aritmetik puanlarında SLUMS arttıkça artış olmuştur. Fleksibilite ve dil puanlarında değişme olmamıştır. GYA sonuçları değerlendirildiğinde ise, hobi, yürüyüş ve sosyal medyaya ayrılan zamanın önceye göre arttığı; televizyon seyretme ve arkadaş görüşmelerine ayrılan zamanın değişmediği, aynı şekilde uyku kalitesinin de önceye göre benzer olduğu görülmüştür.

Tartışma: Bizim çalışmamızın kısa dönem sonuçları BEYNEX (version 2.0) uygulamasının kognitif fonksiyonların takibi açısından bakım verenlere geri bildirim yapması ve hastaların erken evrede kendi kendilerini takip edebilmeleri açısından erken uyarı sistemi görevi gördüğünü düşündürmektedir. Çevrimiçi bilişsel aktivasyon uygulamalarının yaygınlaşması ve aktif olarak kullanımlarının sağlanması, demans hastalarını yakından izlemek, tedaviye yanıtlarını gözlemlemek ve hastayı hem fiziksel hem zihinsel hem de ruhsal açıdan bir bütün olarak değerlendirmemize olanak sunması bakımından önemlidir.

PB85

SOL HEMİPLEJİ İLE BAŞVURAN AĞRISIZ AORT DİSEKSİYONU: OLGU SUNUMU

[1]Bünyamin Tosunoğlu, ***[1]Bünyamin TOSUNOĞLU, [1]Melih YOLCU, [1]Hafize Nalan GÜNEŞ, [1]Tahir Kurtuluş YOLDAŞ***

[1]Ankara Eğitim ve Araştırma Hastanesi

Aortun diseksiyonu yaşamı tehdit eden akut aortik bir sendromdur. Başlangıç semptomları değişiklik gösterir; göğüs ve sırt ağrısı, senkop, bilinç kaybı ve kardiyopulmoner arresti içerebilir.Bununla birlikte bazı hastalar asemptomatik olabilir.Aort diseksiyonunun prezentasyonu olarak parapleji, tripleji gibi nörolojik semptomlar nadir olmakla birlikte, tanı koymayıda güçleştirebilir.Sunumumuzda göğüs veya sırt ağrısı olmaksızın ani başlayan sol hemipleji ile başvuran 70 yaşında erkek hasta bildirilmektedir. Tıbbi geçmişinde koroner arter bypas grefti vardı. Fizik muayenede alt ekstremitelerde nabız yoktu ve sağ-sol tansiyon farkı 40 mmhg idi. Pulmoner bilgisayarlı tomografide çıkan aorttan ana iliak arterlere iki taraflı aort diseksiyonu gösterdi. Parapleji, hemipleji ile seyreden akut aort diseksiyonu nadir olmakla birlikte, iki taraflı nabızsız femoral arterleri olan ve göğüs ve sırt ağrısı olmamasına rağmen ani başlayan paraplejili hastalarda düşünülmelidir. Hızlı teşhis ve müdahale, morbidite ve ölümü önleyebilir.Başvuru esnasında sol hemipleji ile karakterize olan sonrasında sağ bacağında da pleji gelişen, göğüs ağrısı olmayan ve aort diseksiyonunun nörolojik semptomları ile başvuran bir olguyu sunuyoruz.

PB89

HEMİKORE ŞEKLİNDE SALLANAN UZUV GEÇİCİ İSKEMİK ATAĞI

[1]Aykan Oflazoğlu, [1]Sezgin Kehaya

[1]Trakya Üniversitesi Tıp Fakültesi Nöroloji Anabilim Dalı, Edirne

Giriş ve Amaç: Sallanan uzuv geçici iskemik atağı ender görülen bir iskemi semptomudur. Tekrarlayıcı seyretmesinden dolayı epileptik ataklar ve ender olarak hareket hastalıkları ile ayırıcı tanıya girer. Erkenden farkına varılıp müdahale edilemezse genellikle kalıcı inme ile sonuçlanır. Bizler sol taraflı istemsiz hareketler nedeni ile başvurup internal karotis arter ve orta serebral arterde tandem stenozları olan bir olguyu epiepsi-hareket hastalığı-inme ayırıcı tanısına katkısından dolayı video görüntüsü ile birlikte sunmaktayız.

Olgu: Acil servise sol taraflı kasılma nedeni ile başvuran 55 yaşındaki erkek hasta epileptic nöbet açısından danışıldı. Hastanın başvurudan önceki gün sol ayak sırtında yanma hissi yaşadığı ardından sol kol, bacak ve başta sola doğru istemsiz hareketlerin meydana geldiği, 30dk sürdüğü öğrenildi. Hasta durumun farkında olduğunu ancak hareketlerini kontrol altına alamadığını ifade etti. Benzer karakterde 10dk süren ikinci şikâyetinin olması üzerine tarafımıza başvurduğu söylendi. Hastanın verapamil+ trandolapril içeren kombine antihipertansif ilacını düzensiz kullandığı öğrenildi. Sigara ve alkol tükettiği öğrenildi. Yapılan nörolojik muayenesinde özellik saptanmadı. Kan şekeri: 126mg/dL, tansiyon arteriyal: 160/100mmHg saptandı. Başvuru sırasında çekilen difüzyon Manyetik Resonans Görüntülemesi'nde (DWI MRI) sağ caudate nucleusun sola göre hiperintens olduğu izlendi. Vasküler risk faktörleri olan hasta nöbet ya da geçici iskemik atak ön tanıları ile yatırıldı. Hastanın 5 kat merdiven çıkması sonrası servise gelişinde 5dk süren benzer şikâyeti tekrarladı ve video ile kayıt altına alındı. Hasta hemikore olarak değerlendirildi. Hastaya diyabet ve hiperlipidemi yeni tanıları konuldu. Tekrarlanan görüntülemede MR'da görülen lezyon izlenmedi. Sağ hemisferde dağınık akut iskemik alanlar izlendi. MR anjiografide sağ internal karotiste belirgin olmak üzere her iki internal karotis arterde kritik darlıklar ve sağ orta serebral arter M1 kısmında akım azalması olduğu görüldü. İkili antiagregan ve statin ile karotid stentleme önerildi. Stentleme sonrası 2 aylık takiplerinde hastada yeni semptom gelişmedi.

Tartışma: Hastamızın yatışı verilirken öncelikli olarak epileptik nöbet ya da sallanan uzuv geçici iskemik atağı düşünüldü. Ancak klinik tablonun gözümüzün önünde gerçekleşmesi ile hemikore olarak değerlendirildi. Bu da bize paroksismal bozukluklarda video gibi görüntülerin hastalık ayırıcı tanısı için ne kadar değerli olduğunu gösterir. Hiperglisemiye bağlı kore ve bazal ganglionik tutulum bilinmektedir. Hastamızda yeni tanı diyabet saptandı ancak kan şekerleri takiplerinde 250 mg/dL yi aşan değerler saptanmadığı için hemikore nedeni hiperglisemi olarak değerlendirilmedi. DWI MRI'da hiperintensite ve efor sonrası semptomların gelişmesinden dolayı hastada hipoperfüzyona bağlı sallanan uzuv geçici iskemik atağı düşünüldü. Hiperkinetik hareket bozuklukları ile prezante olan inme vakaları %1 ile %0,08 oranında bildirilmiştir. Bu oran TİA vakalarında değerlendirilince daha da düşmektedir. Sallanan uzuv geçici iskemik atağı genellikle ritmik sallanma şeklinde tariflenmiştir. Bu tanı hemen her zaman karotis tıkanıklıklarına işaret eder. Hastamızda ipsilateral intrakranial ve ekstrakranial darlıklar saptanmasına rağmen hastanın kliniğinin anterior serebral arter sulama alanı olan caudate nukleus hipoperfüzyona bağlı olduğu düşünülerek medikal tedavi yerine girişim önerildi. Hemikore-hemiballismus şeklinde bir sallanan uzuv geçici iskemik atağı bildirilmiştir. Ancak bu olgu ilk önce parsiyel status epileptikus olarak değerlendirilip ikinci başvurusunda hemianopsi ve kolda motor defisit bulunması nedeni ile inme ayırıcı tanısı yapılmıştır.

Sonuç: Efor veya ayağa kalkma gibi bir hareketle ortaya çıkan uzuvlarda sallanma veya hareket hastalığında iskemi ayırıcı tanısı akılda tutulmalıdır. Böylelikle erken dönemde saptanan karotis darlığının tedavisi ile hasta kalıcı inmeden korunabilir.

PB90

FAKTÖR XA İNHİBİTÖRÜ KULLANIMINDA UZAMIŞ INR VE SPONTAN SUBARAKNOİD KANAMA

[1]Oğuzhan Turhan, [1]Şule Dalkılıç, [2]Hacer Akbaş Çakmak, [2]Vuslat Ecem Güneş Altıparmak, [1]Abdulkadir Tunç

[1]Sakarya Üniversitesi Eğitim Araştırma Hastanesi, Nöroloji Kliniği
[2]Sakarya Üniversitesi Eğitim Araştırma Hastanesi, Psikiyatri Kliniği

Giriş: Rivaroxaban veya apiksaban gibi direkt faktör Xa inhibitörleri, protrombin süresini (PT) uzatabilir ve INR düzeyini yükseltebilir. Ancak bu testler, bu ajanların antikoagülasyon etkilerini değerlendirmek için güvenilir değildir. Bu ilaçlar, warfarin ile karşılaştırıldığında inme olasılığını düşürmekte ve majör kanama oranlarında azalma göstermektedir. Burada, apiksaban tedavisi altında subaraknoid kanama gelişen ve INR yüksekliği saptanan bir olgu sunulacaktır.

Olgu: 64 yaşında erkek hasta, acil servise baş ağrısı, bulantı ve kusma şikayetleri ile başvurdu. Özgeçimişinde hipertansiyon, diabet ve koroner arter hastalığı mevcuttu. Kardiyak Pacemaker kullanımı olan hasta apiksaban ve klopidogrel kombine kullanmaktaydı. Nörolojik muayenesine belirgin defisit saptanmadı. Pozisyonel şiddetli baş ağrısından yakınmakta idi. Acil serviste vitalleri stabil olan hastanın (tansiyon 120/70 cmH2o) beyin tomografisinde sağ hemisferde frontal ve oksipital subaraknoid alanlarda hemoraji ile uyumlu alanlar izlendi ve SAK lehine yorumlandı. BT angio görüntülemesinde anevrizma saptanmadı. Kan tetkiklerinde INR düzeyi >10 olarak yüksek ölçüldü. Kontrol ölçüm de benzer şekilde yüksek gelince 2 Ü taze donmuş plazma ve K vitamini verilmesini takiben 4 saat sonra INR düzeyi 2.16'ya geriledi. Hasta servisimizde yatarak takip edildi.

Tartışma: Direkt oral antikoagülanlar, nonvalvüler atriyal fibrilasyonda inme ve sistemik embolizmin önlenmesi ve venöz tromboembolizmin önlenmesi ve tedavisi için geleneksel K vitamini antagonistlerine (VKA'lar) etkili ve tolere edilebilir alternatifler olarak klinik uygulamaya geniş ölçüde entegre edilmiştir. Hızlı ortaya çıkışları, klinisyenleri mevcut rutin klinik uygulamalarını terk etmeye ve ilaçların benzersiz ve farklı tedavi stratejilerini karşılamak için yeni yaklaşımlar benimsemeye itmiştir. Rivaroksaban veya apiksaban gibi doğrudan faktör Xa inhibitörleri, PT'yi uzatabilir ve serbest ve bağlı faktör Xa'nın inhibisyonu yoluyla konsantrasyona bağlı, artımlı bir şekilde INR'yi yükseltebilir. VKA'ların aksine, bu PT uzaması kısa sürelidir ve gün içinde değişir. Ayrıca, PT spesifik değildir ve diğer birçok faktörden etkilenebilir (örneğin, karaciğer yetmezliği, kanser, K vitamini eksikliği). Bu nedenle, rivaroksaban ve apiksaban ile tedavi edilen hastalarda sıklıkla gözlenen yüksek INR, faktör Xa inhibitörlerinin etkinliğini ve tolere edilebilirliğini değerlendirmek için uygun bir seçenek değildir. Olgumuzda anevrizma veya travma gibi bir neden olmaksızın spontan SAK gelişmiş, INR düzeyi çok yüksek bulunmuş, literatürle uyumlu olarak 2 Ü TDP ile hızlıca düzelmiştir. Yeni nesil oral antikoagülan kullanan hastalarda gelişebilecek ciddi hemorajik komplikasyonların izlenmesi açısından seçilmiş olgularda INR takibinin yapılması, özellikle acil servis başvurularında INR düzeyini yükseltebileceği bilgisi akılda tutulmalıdır.

PB91

AKUT MYELOPATİ KLİNİĞİ İLE PREZENTE OLAN İKİ OLGUDA ANTERİOR SPİNAL ARTER İSKEMİSİ AYIRICI TANISI

[1]Rümeysa Unkun, ***[2]Esra Koçhan Kızılkılıç, [3]Ceren Aliş, [1]Feray Savrun, [1]Birsen İnce***

[1]1. İstanbul Üniversitesi-Cerrahpaşa Cerrahpaşa Tıp Fakültesi Nöroloji Anabilim Dalı, İstanbul
[2]2. Okmeydanı Prof. Dr. Cemil Taşçıoğlu Eğitim ve Araştırma Hastanesi, Nöroloji Kliniği, İstanbul
[3]3. İstinye Devlet Hastanesi, Nöroloji Kliniği, İstanbul

Giriş ve Amaç: Anterior spinal arter sendromu anterior spinal arterin oklüzyonu ya da hipoperfüzyonu sonucu ortaya çıkan, akut paraparezi, ağrı ve ısı duyusunda kayıp, spinal şok, sfinkter kusuru gibi klinik prezentasyon gösterebilen, ateroskleroz, emboli, kardiyak arrest, aort diseksiyonu, travma, disk hernisi gibi çeşitli patolojik durumların neden olduğu nadir fakat sıklıkla yıkıcı bir hastalıktır.

Gereç ve Yöntem: Bu sunumda anterior spinal arter iskemisi tanısı alan iki olguda klinik prezentasyon, tanı, radyolojik inceleme ve özellikleri, ayırıcı tanıda dikkat edilmesi gerekenler ve hastaların prognozu tartışılacaktır.

Sonuç: Akut paraparezi kliniği ile başvuran biri 22 yaşında diğeri 52 yaşında iki olgu kliniğimizde prospektif olarak takip edilmiştir. Birinci olgu paket kaldırma sonrası ortaya çıkan akut başlangıçlı paraparezi, sfinkter disfonksiyonu ve özellikle sol alt ekstremitede olan ısı duyusunu algılayamama kliniği ile şikayetlerin üçüncü gününde tarafımıza başvurdu ve yapılan spinal görüntülemelerde torakal seviyede spinal kord anteriorunda multisegmental tutulum gösteren T2 hiperintens lezyon izlendi. Hastanın mevcut kliniği ile ön tanıda anterior spinal arter iskemisi düşünülerek hastaya spinal difüzyon MR görüntülemesi yapıldı. Difüzyon MR incelemesinde akut difüzyon kısıtlılığı izlendi. Ayırıcı tanıda düşünülen Gullian-Barre sendromu tanısı açısından hastada elektrofizyolojik inceleme yapıldı. Elektrofizyolojik incelemede patoloji saptanmadı. Hastanın yapılan görüntülemelerinde t2-hiperintensite başlangıç seviyesinde spinal disk hernisi izlenmesi, klinik başlangıcı öncesi paket kaldırma öyküsü olması nedeni ile hastada disk hernisine sekonder anterior spinal arter iskemisi düşünüldü. İkinci olgu kliniğinin birinci gününde oturduğu sırada aniden gelişen paraparezi, sfinkter kusuru ile kliniğimize başvurdu. Hastaya Guillain-Barre ayırıcı tanısı için lomber ponksiyon yapıldı, patoloji saptanmadı. Hastanın yapılan spinal görüntülemelerinde T2 hiperintens lezyon izlendi. Akut başlangıçlı kliniği ve radyolojik görüntülemesi uyumlu olan hastada anterior spimnal arter iskemisi tanısı düşünüldü. Hastalarda ayırıcı tanı ve etiyolojiye yönelik abdominal aort görüntülemesi, transtorasik ekokardiyografi, ritm holter, kranial MRI, kranioservikal MRA yapıldı patoloji saptanmadı. Her iki olguya sekonder profilaksi açısından asetil-salisilik asit 300mg/gün olarak başlandı. Fizyoterapiye başlandı.

Tartışma: Akut spinal miyelopati vakalarının yaklaşık %5-8'i omurilik enfarktüsü gibi vasküler nedenlere bağlı olup, spinal arter iskemisi ayırıcı tanıda akla gelmelidir.

PB92

TRAVMA İLE İLİŞKİLİ İZOLE ALTINCI SİNİR HASARI: OLGU SUNUMU

***[1]Aygül Güneş*, [1]Mevrehan Köktürk**

[1]Bursa Yüksek İhtisas Eğitim ve Araştırma Hastanesi Nöroloji Kliniği

Giriş: Altıncı kranial sinirin izole paralizisi değişik etyolojilere bağlı pons lezyonlarında, kafa içi basıncının arttığı durumlarda, intrakavernöz lezyonlarda, tetanozla difteri gibi aşılanma sonrasında, zona benzeri viral hastalıklarda, travma, malignite ve diyabet varlığında ortaya çıkabilir (1). Kraniyal sinir lezyonları; sıklıkla kafa travmaları sonucu beyin ve kraniuma uygulanan kinetik kuvvetler sonucu meydana gelmektedir (2).

Gereç-Yöntem: Altıncı kranial sinir paralizisi etyolojisi için beyin sapı ince kesit kontrastlı kranial MR (Manyetik Rezonans), venöz MR anjiografi ve orbita MR görüntülemeleri yapıldı.

Hasta-Bulgular: İki haftadır çift görme şikayeti olan 54 yaşındaki kadın olgunun acil servise başvurusunda yapılan kranial BT (Beyin Tomografisi) ve Diffüzyon MR görüntülemelerinde intrakranial hemoraji ve enfarkt saptanmadı. Nörolojik Muayenesinde sağda dışa bakış kısıtlılığı dışında özellik saptanmayan olgu etyolojiyi aydınlatmak adına ileri tetkik edilmek amaçlı Nöroloji Servisine yatışı yapıldı. Yapılan ayrıntılı kraniyal görüntülemeleri normaldi. HBA1c değeri normal sınırlarda idi. Göz Hastalıkları tarafından normal göz muayenesi olarak sonuçlandırıldı. Hasta Nöroloji Poliklinik kontrolü önerilerek haliyle taburcu edildi.

Tartışma/Sonuç: Kraniyal sinir paralizilerinde etyolojiye yönelik tüm tetkikler yapılsa da bazen etyolojiyi aydınlatamayabiliriz. Ancak kraniyal sinir lezyonlarının sıklıkla kafa travmaları sonucu beyin ve kraniuma uygulanan kinetik kuvvetler sonucu meydana gelebileceğini aklımızda bulundurmalıyız. Kaynaklar:1. Yanoff M, Duker JS, eds. Ophthalmology, 3rded. Philadelphia, Mosby Elsevier, 2009.2.Nagaseki Y, Shimizu T, Kakizawa T, Fukamachi A, Nukui H. Primary internal ophthalmoplegia due to head injury," Acta Neurochir (Wien) 1989;97:117-22.Hastanın dışa bakış kısıtlılığını gösteren fotoğraflar ve kranial görüntülemeleri JPEG formatında mevcuttur.

PB93

BAŞ AĞRISI YAKINMASIYLA BAŞVURAN İYATROJENİK HİPOPARATİROİDİYE SEKONDER FAHR SENDROMU OLGUSU

***[1]Cansu Kostakoğlu*, [1]Görkem Tutal Gürsoy**

[1]Ankara Şehir Hastanesi, Nöroloji Kliniği

Giriş: Fahr sendromu, bazal ganglionlarda ve serebral kortekste anormal kalsiyum birikimi ile karakterize, nadir görülen, kalıtsal, nörolojik bir hastalıktır. Semptomlar motor fonksiyon bozukluğu, demans, baş ağrısı, spastik felç, anormal oküler bulgular ve nöbetleri içerir. Fahr sendromu metabolik, enfeksiyöz ve genetik nedenlere bağlı olabilir. Metabolik bozuklukluklar arasında hipoparatiroidizm, Fahr sendromu ile ilişkili en yaygın endokrin bozukluktur. Hipoparatiroidizmin-vakaların %75'ini oluşturan- en yaygın nedeni boyun cerrahisi sırasında paratiroid bezlerinin yanlışlıkla çıkarılması veya yaralanmasıdır. Hipoparatiroidizmde serebral kalsifikasyonların mekanizması tam olarak anlaşılamamıştır. Önerilen ve en kabul edilebilir açıklamalardan biri, kalsiyuma karşı fosfor ürününün yükselmesine ve sonuç olarak, birikme yoluyla bazal ganglionlarda ve kortekste bozulmaya yol açan serebral kalsifikasyonlar ve hiperfosfateminin birlikteliğidir. Önerilen diğer bir neden, osteonektin veya osteopontin gibi osteojenik moleküllerin, özellikle hipoparatiroidizm durumunda kaudat çekirdekte artan ekspresyonudur. Daha erken başlayan olgular rapor edilmekle birlikte Fahr Sendromu bulguları sıklıkla 4. Ve 6. Dekatlar arasında başlar. Olgular tespit edildiklerinde genellikle asemptomatik olmakla birlikte zaman içerisinde semptomatik hale gelmektedir. Manyam ve ark. Fahr hastalığında intraserebral kalsiyum birikiminin klinik semptomlar ortaya çıkmadan yaklaşık üç dekat önce başladığını belirtmektedirler. Burada bilinen total tiroidektomi öyküsü olan ve baş ağrısı şikayeti ile başvuran 41 yaşındaki kadın hasta sunuldu. Olguda iyatrojenik hipoparatroidizme bağlı Fahr Sendromu düşünüldü.

Olgu: 41 yaşında kadın hasta baş ağrısı şikayeti ile nöroloji polikliniğine başvurdu. Hastanın öyküsünden; 17 yaşında iken total tiroidektomi ameliyatı geçirdiği, levotiroksin kullanımı olduğu beraberinde vitamin D ve kalsiyum takviyeleri aldığı öğrenildi. Hasta gerilim tipi baş ağrısı tarifliyordu. Eşlik eden ek semptom yoktu. Hastanın yapılan fizik muayenesinde Glaskow koma skoru 15, nörolojik muayene ve diğer sistemik muayeneleri normal saptandı. Yapılan labaratuar tetkiklerinde Parathormon (PTH), Plazma: <4,6 ng/L (normal aralık 18,4 – 80,1) olarak görüldü. Tiroid fonksiyon testleri, kalsiyum ve vitamin D normal aralıktaydı. Beyin BT'de parankimde bilateral dentat nükleuslarda simetrik, benzer şekilde bazal ganglionlarda simetrik yamalı tarzda yaygın, benzer şekilde beyaz cevherde simetrik fokal , ayrıca bilateral talamuslarda ve korona radiata düzeyinde simetrik yaygın yoğun kalsifikasyon alanları görüldü. Hastada iyatrojenik hipoparatiroidiye sekonder Fahr Sendromu düşünüldü.

Tartışma: Fahr sendromu literatürde çok değişik nedenlere bağlı ortaya çıktığı gösterilmiş olan kalsiyum metabolizma bozukluğu sonucu striatopallidal bazal gangliyonlarda iki taraflı simetrik kalsifikasyonlar ile giden bir durumdur. Klinik tablo, laboratuvar, görüntüleme sonuçları ile değerlendirilen olgumuzda uzun süre önce geçirilmiş tiroidektomi operasyonunda paratiroid bezlerinin alınmış olmasının ya da kalıcı iskemi sonrası gelişen hipoparatiroidinin bazal gangliyonlarda oluşan kalsifikasyonların nedeni olabileceği düşünüldü ve olgu iyatrojenik hipoparatiroidiye sekonder Fahr sendromu olarak değerlendirildi.Fahr sendromunda klasik klinik bulgular dışında asemptomatik ya da baş ağrısı gibi lezyon yerleşimleriyle tam korelasyonun kurulamadığı spesifik olmayan klinik bulgular da literatürde tanımlanmaktadır. Bu nedenle özellikle altta yatan kalsiyum metabolizma bozukluğu olan hastalarda, tanımlanamayan nörolojik semptomların varlığında Fahr sendromu ayırıcı tanıda mutlaka akılda tutulmalıdır.

PB94

KRANİAL SİNİR FELCİ İLE PREZENTE OLAN KAVERNÖZ SİNÜSÜN METASTATİK TULUMLARI

***[1]Rümeysa Unkun*, [1]Nursena Erener, [1]Onur Anıl Mutlu, [1]Uğur Uygunoğlu, [1]Sabahattin Saip**

[1]İstanbul Üniversitesi-Cerrahpaşa Cerrahpaşa Tıp Fakültesi Nöroloji Anabilim Dalı, İstanbul

Giriş ve Amaç: Kavernöz sinüs metastazı, en sık baş ağrısı, diplopi, görme alanı kusurları, yüz ağrısı ve ilerleyici nörolojik defisit şikayetleri ile ortaya çıkan nadir bir klinik bulgudur. Birçok hasta III, IV ve VI kranial sinir felci ile başvurur.

Gereç ve Yöntem: Kliniğimize sağ CNV, CNVI; bilateral CNIII, CNIV ve CNV; sol CNV, CNIX ve CNX; sağ CNV ve CNVI; sağ CNVI kranial sinir tutulumları ile başvuran, ikisinde bilinen non-hodgkin lenfoma, birinde invaziv duktal meme karsinomu ve birinde mesane karsinomu ve diğerinde hepatosellüler karsinom öyküsü olan üçü kadın ikisi erkek beş olgu prospektif olarak takip edildi.

Sonuç: Yapılan kontrastlı kranial MR görüntülemelerinde kavernöz sinüste kontrastlanan lezyon izlendi, kavernöz sinüsün infiltratif tutulumu düşünüldü. Ayırıcı tanıda infiltratif tutulum yapabilecek enfeksiyöz nedenler, tüberküloz, sarkoidoz gibi granülomatöz hastalıklar ve primer malignitenin metastatik tutulumu düşünülerek ayırıcı tanıya yönelik lomber ponksiyon yapıldı. Lomber ponksiyon sonuçlarında farklı oranlarda protein yüksekliği, bir olguda glukoz düşüklüğü ve hücre sayımında 70 lökosit saptandı. Üç olguda OKB tip1, bir olguda OKB tip4 ve bir olguda OKB tip2 olarak saptandı. BOS patolojisinde üç olguda anlamlı patolojik bulgu izlenmedi, bir olguda malign epitelyal tümör metastazı ile uyumlu bulgular, bir olguda meme karsinom metastazı ile uyumlu bulgular saptandı. Elde edilen sonuçlarla enfeksiyon, tüberküloz, sarkoidoza ait bulgu saptanmayan hastalarda ön planda primer malignetelere ait metastaz olabileceği düşünüldü. Birinci olguda primer malignetenin nüksü ve sistemik metastatik yayılımı saptandı, ikinci olgu kendi isteği ile takipli olduğu onkoloji merkezine başvurdu, üçüncü olguda onkoloji ile takibe alınarak metastaza yönelik intratekal metotreksat tedavisi planlandı, dördüncü olgu onkoloji ve radyasyon onkolojisi ile takibe alındı, hastaya 5 gün süre ile RT ve KT uygulandı, 5.olgu onkoloji ve radyasyon onkolojisi ile takibe alındı kranial RT planlandı.

Tartışma: Kavernöz sinüs metastazları nadir görülmekle kavernöz sinüsün infiltratif tutulumlarında metastatik tutulum ayırıcı tanıda akle gelmelidir.

PB98

KORPUS KALLOSUM SPLENİUMU LEZYONU OLAN ADRENAL YETMEZLİK OLGUSU

[1]Ercan Şen, ***[1]Aysel Tekeşin, [1]Feray Akbaş***

[1]Sağlık Bilimleri Üniversitesi İstanbul Eğitim ve Araştırma Hastanesi

Giriş: Korpus kallosum splenium lezyonları farklı etyolojik nedenlere bağlı gelişen nadir klinik ve radyolojik bir tablodur. Etyolojisinde ensefalit, antiepiletik ilaç kullanımı ya da kesilmesi, epileptik nöbet, metil bromid intoksikasyonu gibi birçok farklı neden sıralanabilir. Bu yazıda başağrısı nedeni ile yapılan kranial görüntülemelerinde korpus kallosum splenium bölgesinde hiperintens lezyon saptanan adrenal yetmezlik tanısı olan hastayı sunmak bu nadir tabloya dikkat çekmek istedik.

Olgu: 40 yaşında kadın hasta 2 gündür olan başta yanma ve ağrı, bulantı, kusma şikayetleri ile başvurdu. Hastanın acil serviste çekilen beyin BT' sinde akut kanama saptanmadı. Çekilen DWI MR görüntülemelerinde posterior orta hatta korpus kallosum, spleniumunda ADC karşılığı olan diffizyon kısıtlığı saptandı. Öz geçmişinde adrenal yetmezlik, hipotroidi ve migren tanısı mevcuttu. Flurohidrokortizon, levotroksin sodyum ve migren baş ağrıları için triptan kullanımı mevcuttu. Fizik muayenesinde özellik saptanmayan hastanın acilde yapılan nörolojik muyanesinde patolojik bulgu saptanmadı. Tetiklerinde, hipoglisemi (53 mg/dl-22 mg/dl), hiponatremi (130 mEq/l), arter kan gazında elektrolit düşüklüğü (potasyum, sodyum, iyonize kalsiyum) PH ve HCO3 düşüklüğü ile CRP, APTT, D DİMER, INR yüksekliği saptandı. Klinik takibi sırasında genel durumu kötüleşen, bilinç bozukluğu gelişen hasta yoğun bakıma alındı. Yoğun bakım takibi sırasında Dahiliye kliniğine danışılan hastada adrenal yetmezliğe bağlı klinik kötüleşme düşünülerek tedavisine 40 mg metil prednizolon eklendi. Tedavi sonrasında tablosu düzelen hastanın klinikte takibine devam ediliyor. Hastanın eski tetkikleri ve öyküsü gözden geçirildiğinde 1 yıl önce baş ağrısı nedeni ile değerlendirildiğinde kranial görüntülemelerinde benzer şekilde spleniumda DWI de kısıtlık olduğu saptandı. Öyküsü derinleştirildiğinde baş ağrılarının özellikle Flurohidrokortizon tedavisini kestiği dönem de arttığı ve hastanın başvurusunda saptanan hipoglisemi tablosunun da daha önce değerlendirildiği ve adrenal yetmezlik tablosuna bağlı olduğu öğrenildi. Görüntülemeleri radyoloji bölümüne danışılan hastada spleniumdaki DWI kısıtlılığı akut iskemik süreçler dışında adrenal yetmezlik tanılı olguda metabolik süreçler ile uyumlu olduğu belirtildi. Metil prednizolon 40 mg ve levotiroksin sodyum 75 mg tedavilerinin ardından klinik olarak düzelen hastanın kontrol DWI görüntülerinde kısıtlılığın devam ettiği gözlendi.

Sonuç: Olgumuzda spleniumda difüzyon kısıtlılığına yol açan lezyonun adrenal yetmezliğe bağlı metabolik bozukluk (hipoglisemi, hipopotasemi, hiponatremi ….) sonucunda gelişen sitoksik ödem ile uyumlu olabileceği düşünüldü. Farklı nörolojik bulgulara yol açabilen splenium lezyonlarının etyolojinde sistemik hastalıklar içinde yer alan ve çeşitli metabolik bozuklukları tetikleyebilen adrenal yetmezlik tablosu akılda bulundurulmalıdır.

PB99

HEMORAJİK İNMENİN NADİR BİR NEDENİ: KAVERNOM OLGUSU

[1]Cansu Kurt, ***[1]Cansu Kurt, [1]Aysel Tekeşin, [1]Ufuk Emre Toprak***

[1]İstanbul Eğitim Araştırma Hastanesi Nöroloji Anabilim Dalı

Giriş ve Amaç: Kavernomlar düzgün sınırlı, tek katlı endotelden oluşan, arasında normal beyin dokusunun bulunmadığı yapılardır. Serebral kavernomların çapı birkaç milimetreden birkaç santime kadar değişebilen büyüklüklerde olabilir. Klinik bulgular arasında tekrarlayan baş ağrıları, görme kayıpları, , fokal nörolojik defisitler, nöbet sıralanabilir. Hastaların çoğu asemptomatikdir sıklıkla başka sebeplerden dolayı çekilen beyin görüntülemelerde ya da hemorajik inme tablosu ile prezente olur. Bu yazıda çift görme şikayeti ile başvuran öyküsünde benzer şikayetlerin daha önce tekrar ettiği, kranial görüntülemelerinde beyin sapında kavenoma sekonder hemorajinin saptandığı olguyu sunmak istedik.

Olgu: 34 yaşındaki erkek hasta acil servise akut başlayan çift görme, baş dönmesi şikayeti ile başvurdu. Özgeçmişinde 1 yıl önce benzer şekilde çift görme şikayeti ile başvurduğu ve beyin kanaması nedeni ile yatarak tedavi edildiği öğrenildi. Nörolojik muayenesinde göz hareketleri her yöne doğal, horziontal ve vertikal düzlenme bakış yönüne göre değişen nistagmus mevcuttu. Çekilen Beyin BT'sİnde 4. ventrikül sağ lateral komşuluğunda uzun aksı 16.2 ölçülen kanama-kitle ayrımı yapılamayan hiperdens nodüller görünüm saptandı. SWI içeren diffüzyon ağırlıklı FLAIR MRI incelemesinde ve Kraniyal MRI'ında nodüler lezyonun kavernom ile uyumlu olduğu saptandı. Hipertansyon öyküsü olmayan hastanın tansiyonları klinik takibi sırasında normal seyretti. Kavernom açısından Beyin Cerrahi bölümüne danışılan hastada medikal tedaviye devam edildi. Rutin tetkikleri trigliserit yüksekliği dışında normaldi. Beyin-Boyun BT anjiyografisinde özellik saptanmadı. Takibi sırasında çift görme ve baş dönmesi şikayetleri gerileyen hasta beyin cerrahi poliklinik kontrolü önerilerek taburcu edildi.

Tartışma: Kavenormlar toplumda az sıklıkta görülen, kistik, lobüle, sinusoidal vasküler lezyonlardır. Sıklıkla insidental olarak saptanmasına karşın klinikte kanama, başağrısı ve nöbet gibi bulgularla karşımıza çıkabilir. Yıllık kanama riski yaklaşık %0.5 olarak bildirilmiştir. Radyolojik görüntülerde kanamanın erken döneminde gözden kaçabilen küçük boyuttaki kavernomların özellikle tekrarlayan intrakranial hemoraji olgularında akla getirilmesi ve sadece beyin BT görüntülemesi değil kanamaya duyarlı kesitlerinde eklendiği kranial MR incelmesinin eklenmesi uygun olacaktır. Olgumuzda da ilk hemorajik inme geçirdiği dönemde sadece beyin BT incelemesi yapılmış ve mevcut bölgedeki kavernom saptanmamıştır. Bu nedenle özellikle genç, etyolojide belirgin nedenin bulunmadığı, tekrarlayan hemorajik inme olgularında kavernom gibi vasküler patolojiler akla getirilmeli ve incelmeye MR görüntüler eklenmelidir.

Sonuç: Özellikle genç, hipertansiyon öyküsü olmayan tekrarlayan hemorajik inme hastalarında seyrek görülmesine rağmen, nadir bir neden olarak kavernom ayırıcı tanıda düşünülmelidir.

PB100

NÖROSARKOİDOZ ÖN TANISI ALMIŞ MULTİPL MENİNGİOM OLGUSU

[1]Nursena Erener, ***[2]Osman Kızılkılıç, [1]Sabahattin Saip***

[1]İstanbul Üniversitesi-Cerrahpaşa/Cerrahpaşa Tıp Fakültesi, Nöroloji Anabilim Dalı
[2]İstanbul Üniversitesi-Cerrahpaşa/Cerrahpaşa Tıp Fakültesi, Radyoloji Anabilim Dalı

Giriş: Meningiomlar yavaş büyüyen, primer intrakranial tümörlerin %15-20'sini oluşturan, çoğunlukla benign yapıda tümörlerdir. Multipl olabilirler.Radyolojik olarak ekstraaksiyel,bazal meninkslere yerleşimli sarkoidoz benzeri granülomatöz hastalıklar ile karışabilir.

Olgu: Bizde periferik fasial paralizi ile prezente nörosarkoidoz ön tanısı alarak tarafımıza refere edilen multipl meningiomlu olgu sunulacaktır.15 yaşında erkek hasta. Ocak 2018'de başlayan sağ gözün kapanmasında güçlük yakınmasına 6 ay içerisinde yüzünde kayma şikayeti eklenen hastanın nörolojik muayenesinde sağ yüz yarımında üstte grade 3,altta grade 5 periferik fasial paralizi izlendi.

Tetkik: Kontrastlı kranial MR'ında her iki internal akustik kanal içerisinde ve sağ fasial sinirde genikülat gangliondan itibaren kontrastlanmaya eşlik eden sağda meckel cave içerisinde kontrastlanan 16*10mm boyutlarında, ayırıcı tanıda granülomatöz tutulum/meningiom olan ekstraaaksiyel lezyon izlendi.Görüntüleme bulguları ön planda nörosarkoidozla uyumlu olarak değerlendirilen hastanın sistemik tarama amacıyla yapılan toraks BT'sinde ve laboratuar tetkiklerinde sarkoidoz lehine bulgu saptanmadı. BOS incelemesi hafif protein artışı(520 mg/dL)dışında normal sonuçlandı.OKB negatifti. Tüm vücut PET/CT:"C4-C5 sağ nöral foramenden laterale uzanan yoğun hipermetabolik lezyon. Kafa tabanında sağ tarafta 7.kranial sinir tutulumu? muhtemel aynı etiyolojiye bağlı hafifçe hipermetabolik lezyon.Aktif granülomatöz proses-malignite ayırıcı tanısı yapılamaz." olarak değerlendirildi.

1 gram/gün dozuyla 6 gün süreli pulse IVMP uygulanan hastanın kliniğinde ve kontrastlı kranial görüntülemesinde regresyon izlenmemesi üzerine hastaya biyopsi planlandı.C4-C5 nöral foramen düzeyinden boyun sağ yarımına uzanım gösteren ekstraaksiyel lezyondan yapılan biyopsi meningotelyal meningiom ile uyumlu sonuçlandı.

Sonuç: Bu olgu bağlamında klinik pratikte ayırıcı tanıda algoritmik yaklaşımın ve kesin tanı konulabilmesinde histopatolojinin önemi vurgulanmak istenmiştir.

PB103

NEFROTİK SENDROMA SEKONDER TROMBOSİTOZLU İNME OLGUSU

[1]Ayşe Burcu Çam

[1]Lapseki Devlet Hastanesi

Giriş: Tromboz riski inflamasyona sekonder artabilmektedir. Trombositoz primer veya sekonder olabilir. Bu olguda sol kolda güçsüzlük öyküsü ile acil servisde Serebrovasküler Hastalık (SVH) tanısı konulan nefrotik sendromlu trombositoz hastası sunulmuştur.

Olgu: 53 yaşında erkek hasta, ani gelişen sol kolda güçsüzlük şikayeti ile başvurdu. Nöroloji bölümünce değerlendirilen hastanın beyin MR ile görüntülemesinde sol korona radiata bölgesine uyan iskemik lezyon ile uyumlu görünüm saptandı. Fizik muayenesinde periorbital ve alt extremite ödemi mevcuttu. Laboratuar bulgularında Hb 14,8 gr/ dl, trombosit sayısı 750.000/µL , Albümin düzeyi 1,6 g/dl, Total Kolesterol 419 mg/dl, LDL düzeyi 320 mg/dl , BUN 11mg/dl, creatinine 0,57 mg/dl idi. 24 saatlik idrarda protein düzeyi 42 g/gündü. Glukoz ve KCF normald,. Vaskülit markerları negatifdi. EKO ile Karotis ve Vertebtal Arter RDUSG normaldi. EKG sinüs ritmindeydi. Ödem ve antihipertasif tedavi sonrası genel durumu düzelerek trombosit sayısı normale döndü.

Tartışma: Nefrotik sendrom (NS) masif proteinüri, hipoalbüminemi, yaygın ödem, hiperlipidemi ve lipidüri ile karakterizedir. Koagülasyon proteinlerinin kaybı hiperkoagülabite ve artmış platelet agregasyonuna yol açar. Bu nedenle hastalarda venöz ve arteryel tormbomeboli riski artmıştır. İnme nedenleri arasında yer alan trombositoz, altta yatan nedene bağlı olarak sekonder gelişebilmektedir. Özellikle inflamatuar süreçlerde, artmış sitokin üretimi nedeniyle megakaryosit proliferasyonu ve maturasyonunun artmasına bağlı, artmış trombosit salınımı ve azalmış trombosit sekestrasyonu nedeniyle görülür. Olgumuz, nefrotik sendrom ve trombositoz birlikteliğiyle gelişen SVH nedeniyle ilgi çekici bulunmuştur.

PB104

FARKLI RADYOLOJİK TUTULUM ÖZELLİKLERİ GÖSTEREN GLİAL TÜMÖRLER; MULTİFOKAL GBM Mİ, FARKLI GLİAL TÜMÖR BİRLİKTELİĞİ Mİ?

[1]Derya Özdoğru, [1]Elif Banu Söker, [1]Miray Erdem

[1]SBÜ Adana Şehir Eğitim ve Araştırma Hastanesi Anabilim Dalı

Glioblastoma multiforme (GBM) erişkinlerde en sık görülen beyin tümörüdür. Bilinen en hızlı seyirli ve mortalitesi yüksek tümörlerdendir. Çoğunlukla supratentoriyal yerleşimli, multifokal veya multisentrik olabilen damar proliferasyonu ve nekroz ve aynı zamanda belirgin mitoz bulunduran, çevre dokulara yoğun infiltrasyon yapan en malign astrositik tümördür. Biz yaklaşık iki ay ara ile farklı loblarda, farklı radyolojik görüntülere sahip santral sinir sistemi tümör birlikteliğini sunmaya değer bulduk. 47 yaşında hastane çalışanı erkek hasta acil servise nöbet geçirme şikayeti ile başvurdu. Daha önce nöbet geçirme öyküsü olmayan hasta farklı bir koku alma ve dejavu hissi ile başlayan ve sol kolda kasılma sonrası tüm vücuda yayılan tonik-klonik jeneralize karekterli yaklaşık 2 dakika süren nöbet nedeni ile değerlendirildi. Yapılan nörolojik muayene postiktal konfüzyon ile uyumlu idi. Hastanın yaklaşık bir haftadır şakaklarda ve bilateral göz arkasında belirgin başağrısı dışında yakınması olmadığı öğrenildi. Nöbet etyolojisine yönelik tetkikleri planlanmak üzere nöroloji servise yatırılan hastanın tam kan sayımı ve biyokimya değerlerinde belirgin patoloji saptanmadı. Serebral MRI incelemesinde sağda hipokampal bölgede ve silvian korteks düzeyinde FLAIR'da hiperintens, T1 A izo-hipointens sinyal değişim alanı izlenmekteydi. Hastada ayırıcı tanıda herpes ensefaliti, limbik ensefalit ve santral sinir sistemi yer kaplayan lezyonları düşünüldü. Yapılan lomber ponksiyonda BOS proteini 672 mg/L olarak saptandı. Hastada ayırıcı tanıda herpes ensefaliti, limbik ensefalit ve santral sinir sistemi yer kaplayıcı lezyonları düşünüldü. Herpes ensefaliti ön tanısı ile asiklovir IV tedavi başlandı. Olası paraneoplastik hastalıklar açısından yapılan abdominal USG, skrotal USG, boyun USG, toraks tomografi, kemik sintigrafisinde patoloji saptanmadı. Tümör markerları negatif idi. Paraneoplastik panel ve limbik ensefalit paneli kan ve BOS da çalışıldı, anlamlı bulgu saptanmadı. Kontrol serebral görüntülemesinde mevcut lezyonda minimal regresyon izlendi. Genel durumu iyi olan, nöbeti tekrarlamayan hasta asiklovir tedavisi 14 güne tamamlanınca takibe alınmak üzere taburcu edildi. Taburculuktan 2 ay sonra şikayeti olmaksızın çekilen kontrol kontrastlı serebral MRI da eski lezyona ek olarak sağ frontal lob süperior parasagittal düzeyde subkortikal yerleşimli T2 ve FLAİR ağırlıklı görüntülerde hiperintens izlenen, kontrastlı serilerde periferal, heterojen yoğun kontrastlanma gösteren 18x13mm boyutunda yeni oluşan lezyon dikkati çekmiştir. Beyin cerrahisine konsülte edilen hastanın yeni saptanan sağ frontal lezyonuna yönelik cerrahi eksizyon yapıldı. Patoloji sonucunda küçük hücreli glioblastom saptandı. Hasta kemoterapi ve radyoterapi açısından ilgili birimlere yönlendirildi.GBM çoğunlukla supratentoriyal yerleşimli, multifokal veya multisentrik olabilen damar proliferasyonu ve nekroz ve aynı zamanda belirgin mitoz bulunduran, çevre dokulara yoğun infiltrasyon yapan en malign astrositik tümördür. Sıklıkla frontal lob yerleşimli olup, radyolojik olarak düzensiz sınırlı, nekrotik kavite içeren, çevresel düzensiz kontrast tutulumu gösteren, etrafı ödemli kitlesel lezyon olarak görülür. Hastamızda olan iki ayrı lobdaki iki ayrı radyolojik görüntü düşük grade glial tümör ve GBM birlikteliğini düşündürmekle birlikte multifokal GBM de ekarte edilememektedir. Tedavi sonrası takiplerinde lezyonların tedaviye yanıtı izlenmeye devam edilecek hastanın tanı farklılıkları daha iyi ortaya konabileceğini düşündük.

PB106

COVİD-19 PNOMONİSİNİN TETİKLEDİGİ KATASTROFİK ANTİFOSFOLİPİD ANTİKOR SENDROMU(KAPS): BİR OLGU SUNUMU

***[1]Emre Akbaş*, [1]Emre Akbaş, [1]Didem Çelik, [1]Temel Tombul**

[1]İstanbul Medeniyet Üniversitesi Göztepe Eğitim ve Araştırma Hastanesi Nöroloji Klinigi, İstanbul

Giriş: Covid-19 pnomonisinin tetiklediği katastrofik antifosfolipid antikor sendromu (KAPS) gelişen bir hastayı sunmayı amaçladık. VAKA SUNUMU23 yaş kadın hasta ateş ve nefes darlığı yakınmasıyla acil servise başvurdu. Covid-PCR pozitifliği ve Toraks BT sinde bilateral buzlu cam görünümü izlenmesi nedeniyle interne edilen hasta takiplerinin 3. gününde solunum sıkıntısında artma, idrar çıkışında azalma ile birlikte jeneralize tonik klonik nöbet geçirdi. Laboratuar değerlerinde pansitopeni, kreatinin değerlerinde artış ve spot idrarda 1,8 mg protein saptandı. Covid-19 enfeksiyonunun tetiklediği akut renal yetmezlik, sitopeni ve jeneralize tonik klonik nöbeti olan hastaya 1 gr/gün pulse steroid tedavisi ve günaşırı hemodiyaliz uygulandı. Periferik yaymada hipokrom mikrositer eritrositler izlendi ve şistosit görülmedi. Serum ADAMST3 aktivitesi normal sınırlarda idi. Kranyal MRI da her iki hemisferde frontal, temporaparietal, lateral ventrikül korpusları komşuluğunda, jukstakortikal ve subkortikal yerleşimli belirgin, her iki serebellumda ve ponsta silik T2 ve FLAIR serilerde hiperintens görünümlü sinyaller ile SWI sekansta her iki serebral hemisferde kortikal –subkortikal mikrohemoraji odakları izlendi. TOF MR anjiografide her iki orta serebral arter ve anterior serebral arter distal segmentlerinde kontur düzensizlikleri izlendi. Bu bulgular vaskülitik süreçler açısından anlamlı bulundu. Lomber ponksiyonda hücre izlenmedi ve BOS biyokimyası normal sınırlardaydı. Özgeçmişinde bir kez ölü doğum gerçekleştirdiği öğrenilen hastanın vaskülit markerlarında antikardiyolipin IgG 22,6 U/ml (<12), antikardiyolipin IGM 2,89 U/ml(<12), antifosfolipid IGG 84,4 IU/ml, anti beta-2 glikoprotein IGG 48 IU/ml (<20 IU/ml NL) antikor düzeyleri yüksek bulundu. Akut renal yetmezlik, pansitopeni, alt GİS kanama, yaygın serebral mikroanjiopatinin izlendiği, geçmişinde bir kez ölü doğum öyküsü olan antikardiyolipin IGG, antifosfolipid IG G, anti beta-2 glıkoprotein 1 IGG antikorlarının yüksek olduğu, renal biyopside histopatolojik olarak mikroanjiopatik tromboz bulgularının görüldüğü hasta Covid-19 enfeksiyonunun tetiklediği katastrofik antifosfolipid antikor sendromu (KAFS) tanısı ön planda düşünüldü. Hasta 3/7 hemodiyaliz programına alındı ve mikofenolat mofetil tedavisi başlandı. Takiplerde 12 hafta sonra çalışılan antikardiyolipin antikor düzeyleri yüksekliğinin devam ettiği görüldü.(sırasıyla 22,49,48 IU).

Tartışma ve Sonuç: Literatür incelendiğinde Covid-19 pnomonisiyle birlikte geçici lupus antikoagulanı ve antikardiyolipin antikoarlarının yüksekliği, bu antikorlar aracılığıyla hem arteryel hem de venöz tromboembolik olayların artmış olduğu bildirilmektedir. Aynı zamanda COVID-19 'un antifosfolipid antikoru (aPL) için artan küresel pozitiflik raporları, virüsün ayrı bir otoimmün trombotik hastalık olan antifosfolipid sendromunu indükleyebileceğini düşündürmektedir. Trahtemberg ve arkadaşlarının yaptığı yakın zamanlı bir çalışmada akut solunum yetmezliği nedeniyle yoğun bakım ünitesinde takip edilen 22 Covid pozitif, 20 Covid negatif hastanın % 48 inde antikardiyolipin antikorlari yüksek gözlenmiş, Covid pozitif grubunda aPL yüksek hasta sayısı negatif gruba göre fazla olmasına rağmen istatistiksel olarak anlamlı bulunmamış. Fakat aPL yüksek olan hastalarda Covid-19 dan bağımsız olarak daha şiddetli hastalık aktivitesi ve uzun süre mekanik ventilatör ihtiyacı ve daha fazla ölüm meydana geldiği bildirilmiştir. Çalışmalar hastalığın kendisinden ziyade otoimmunitenin tetiklenmesi ve aPL antikorlarının yüksekliği ile gelişen mikroanjıopik tromboz nedeniyle hastalarının kliniğinin ağır seyrettiğini düşündürmektedir. COVID-19 hastalarında trombozun ilerlemesinde aPL'nin patojenik rolü ve bu tür hastaların yönetimi hakkında randomize kontrollü çalışmalara ihtiyaç vardır.

PB107

COVİD AŞISI SONRASI HİPERAKUT GELİŞEN GUİLLAİN BARRE SENDROMU OLGUSU

[1]Mustafa Çam, ***[2]Mustafa Çam, [1]Canan Akman***

[1]Çanakkale Onsekiz Mart Üniversitesi
[2]Çanakkale Onsekiz Mart Üniversitei

Giriş: Guillain-Barré Sendromu (GBS), çoğunlukla hızlı ilerleyen, simetrik güçsüzlük ve arefleksi ile karakterize, akut enflamatuar bir polinöropatidir. Enfeksiyon ve aşılarla bu hastalığın oluşumunu tetiklenebilmektedir. Bu olguda Covid -19 aşı uygulamasından bir gün sonra yürümede bozukluk şikayetiyle başvuran ve tedavi sonrası kısmi sekelle düzelen GBS hastası sunulmuştur.

Olgu: 55 yaşında erkek hasta yürüme güçlüğü şikayetiyle acil servise başvurdu. Başvurudan bir gün önce Covid-19 aşısı uygulandığı ve aşı öncesi günlük işlerini tek başına yapabildiği (kahvehaneye gidip sohbet ettiği) öğrenildi. Hafif ateş yüksekliği ve yürüme güçlüğü nedeniyle acil servise başvuran hastanın kas gücü alt ekstremitelerde bilateral 1/5 olarak bulundu. Derin tendon refleksleri alınamadı. Laboratuar incelemesinde hemogram, karaciğer ve böbrek fonksiyon testleri, kas enzimleri olağan sınırlarda idi. Eritrosit sedimantasyon hızı 30 mm/h, CRP değeri 3.79 mg/dl olarak bulundu. Kranial, servikal ve torakal görüntülemeleri normaldi. Çekilen elektromiyelografisinde, sinir iletim çalışmalarında alt ekstremite motor ve duyusal ileti yanıtları alınamadı. Üst ekstremitlerde ise birleşik kas aksiyon potansiyel amplitüdlerinde düşüklük ile ileti hızlarıda azalma saptandı. BOS incelemesinde protein düzeyi 353 mg/dl idi. Nöroloji servisine yatırılan hastada solunum sıkıntısı nedeniyle nazal 02 başlandı. Hastaya 0.4 gr/kg IVIG başlandı. Ancak alerjik reaksiyon gelişmesi nedeniyle stoplanarak toplam 5 kez plazmaferez tedavisi uygulandı. İlk işlem sonrası solunum sıkıntısı kalmadı. Tedavi sonrası alt ekstremite kas gücü bilateral 4-/5 idi. Yardımla doğrularak yürüyebiliyordu. Fizyoterapi programına alınan hasta, poliklinik kontrollerine gelmek üzere taburcu edildi.

Tartışma: Akut inflamatuar demyelinizan polinöropati en sık görülen klasik Guillain-Barre sendromu (GBS) formudur. Periferik sinirlerin inflamatuar hasarına bağlı hızlı gelişen yaygın kuvvetsizlikle ka- rakterize bir polinöropatidir. İnflamasyon monofazik otoimmün bir süreçle ilişkilidir ve sinirlerde demiyelinizasyona yol açar. GBS sık görülmeyen sporadik bir hastalıktır. Tüm dünya için yıllık insidansı yüz binde 0.35- 1,34'tür. Aşı uygulaması GBS'yi tetikler mi sorusu son zamanlarda sık tartışılmaktadır. GBS klasik olarak monofazik seyreder ve genellikle tüm belirtileri bir iki hafta içinde yerleşir. Olgumuz Covid aşısı sonrası belirtilerin hızlı ortaya çıkması nedeniyle sunulmuştur.